

## Spontaneous Resolution of Macular Lamellar Hole; A Case Report and Review of Literature

Karimi S, MD; Arabi A, MD\*; Firoozian N, MD; Shakraki T, MD

Ophthalmic Research Center, Shahid Beheshti University of Medical Sciences, Tehran, Iran

\* Corresponding Author: amir\_arab\_91@yahoo.com

**Purpose:** To report a case of spontaneous closure of macular lamellar hole, and to discuss its probable mechanisms.

**Case Report:** A 70-year-old woman with a diagnosis of SLE and chronic usage of hydroxychloroquine, presented to our clinic for routine retinal examinations. Her best corrected visual acuity was 7.10 in both eyes, with a senile lens opacity and no sign of retinal HCQ toxicity. On examination and macular OCT of her left eye, a thick epiretinal membrane with the adjacent lamellar hole was detected. As there were no indications for surgical intervention, she was followed without any treatment. On 1-year follow-up examination, the ERM was seen but the hole was closed, and macular OCT of the left eye approved spontaneous closure of the hole.

**Conclusion:** Herein we report a case of spontaneous resolution of the macular lamellar hole, an event not reported in the literature, in addition to presenting a brief review on pathophysiology and treatment of ERM and lamellar holes. Although the resolution of retinal edema or change in ERM can alter tractional features of a macular hole resembling spontaneous whole closure, in our case there was no retinal edema, and the epiretinal membrane showed no change on follow-up examinations.

**Keywords:** Epiretinal Membrane, Lamellar Macular Hole, Resolution

- Bina J Ophthalmol 2020; 25 (3): 283-288.

### بهبود خود به خودی Macular Lamellar Hole، معرفی یک مورد بالینی و بررسی عوامل موثر بر آن

دکتر سعید کریمی<sup>۱</sup>، دکتر امیر عربی<sup>۲</sup>، دکتر نینا فیروزیان<sup>۲</sup> و دکتر تکتیم شهرکی<sup>۲</sup>

**هدف:** معرفی یک مورد بالینی از بهبود خود به خودی Macular Lamellar Hole و بررسی ابعاد مختلف و عوامل موثر بر آن

**معرفی بیمار:** خانم ۷۰ ساله، مورد شناخته شده لوپوس به علت مصرف طولانی مدت هیدروکسی کلروکین خوراکی جهت بررسی‌های دوره‌ای به درمانگاه چشم ارجاع شده بود. دید اصلاح شده هر دو چشم ۷/۱۰ بود. در معاینه اتاقت قدامی به غیر از Senile Cataract نکته دیگری نداشت. در معاینات اتاقت خلفی، شواهد Epiretinal Membrane در چشم چپ بیمار مشاهده گردید و اثری از سمیت HCQ دیده نشد. در تصویربرداری به روش Optical Coherence Tomography، وجود ERM تایید و یک Macular Lamellar Hole در چشم چپ بیمار نشان داده شد. بیمار با توجه به وضعیت بینایی، تحت پیگیری گروه چشم قرار گرفت. در معاینات یک سال بعد، Lamellar MH بیمار به شکل کامل بسته شد. حدت بینایی بیمار در تمام طول پیگیری‌ها تغییری نداشت.

**نتیجه‌گیری:** در مقاله پیشرو یک مورد بالینی از بهبود کامل Lamellar MH معرفی گردید. این مورد با Conventional ERM همراه بود و با علایم بالینی کاهش دید و متامورفوپسی همراهی نداشت. ویژگی‌های تصویربرداری با OCT بیان‌کننده وجود معیارهای تشخیص Lamellar Hole بود که شامل نقص (دیفکت) لایه‌های داخلی شبکیه همراه با لایه‌های خارجی Intact بوده که با جدادگی لایه‌های داخلی از لایه‌های خارجی شبکیه در لبه ضایعه مشخص شده بود. نگارندگان این مقاله بر این باورند که سالم بودن ELM و لایه گیرنده‌های نوری، تعیین کننده بی‌علامت بودن و پیش‌آگهی مناسب این بیمار بوده است. با توجه به

نبود اندیکاسیون اقدام عاجل جراحی، بیمار مورد پیگیری نزدیک گروه شبکه قرار گرفت و پس از یک سال لایه‌های داخلی شبکه مجدداً به هم متصل شده و LMH بیمار به شکل خود به خود بسته شد. این مورد بالینی در تایید اطلاعات موجود در مقالات و کتب مرجع مبنی بر خوش‌خیم بودن سیر بالینی LMH بود، اگرچه بهبود خود به خود این سوراخ‌ها کم‌تر گزارش شده است.

**کلمات کلیدی:** بهبود خودبه‌خودی- سوراخ لایه‌ای ماکولا- غشای روی شبکه

• مجله چشم‌پزشکی بینا ۱۳۹۹؛ دوره ۲۵، شماره ۳: ۲۸۸-۲۸۳.

• پاسخ‌گو: دکتر امیر عربی (e-mail: amir\_arab\_91@yahoo.com)

۱- دانشیار- چشم‌پزشک- دانشگاه علوم پزشکی شهید بهشتی- ایران- تهران  
 ۲- دستیار چشم‌پزشکی- دانشگاه علوم پزشکی شهید بهشتی- ایران- تهران  
 تهران- میدان بهارستان- خیابان ابن‌سینا- بیمارستان طرفه

### معرفی بیمار

خانم ۷۰ ساله به علت ابتلا به SLE و مصرف طولانی‌مدت هیدروکسی کلروکین بدون شکایت از تغییر بینایی به درمانگاه فوق تخصصی شبکه بیمارستان طرفه شهر تهران ارجاع شده بود. حدت بینایی اصلاح شده بیمار در هر دو چشم ۷/۱۰ بود. در معاینات اتا‌فک قدامی، یافته غیرطبیعی مشاهده نشد. شواهد Senile Cataract در معاینه لنز کریستالین هر دو چشم وجود داشت. در معاینه اتا‌فک خلفی، ERM در سطح ماکولا چشم چپ همراه با یک ضایعه شبیه سوراخ ماکولا در محل فووا بود. در بررسی‌های پاراکلینیک اثری از سمیت هیدروکسی کلروکین دیده نشد اما در Macular OCT چشم چپ وجود ERM و نقص‌های لایه‌های داخلی شبکه بدون وجود سوراخ تمام ضخامت تایید شد (تصویر ۱). با توجه به ظاهر ضایعه و معیارهای موجود در OCT برای بیمار تشخیص LMH مطرح گردید و به علت بی‌علامت بودن بیمار و دید مناسب، برای ایشان پیگیری پیوسته بدون اقدام جراحی در نظر گرفته شد. یک سال پس از معاینه اولیه و انجام OCT مجدد، ERM بیمار قابل مشاهده بود اما LMH به شکل کامل بهبود یافته بود و اثری از نقص لایه‌های داخلی شبکه در محل فووا رویت نشد (تصویر ۲).

### بحث

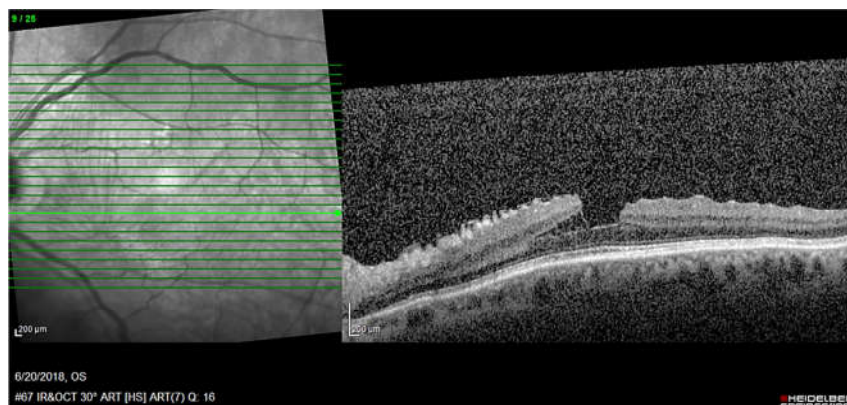
پیش‌رفت روزافزون روش‌های تصویربرداری از جمله OCT اطلاعات ما در زمینه LMH را در سال‌های اخیر دگرگون ساخته است. در حال حاضر محدودیت‌های معیارهای تشخیصی معرفی شده توسط Witkin و همکاران در سال ۲۰۰۶ بر همگان آشکار است. امروزه اعتقاد بر این است که LMH لزوماً با سلامت کامل لایه

### مقدمه

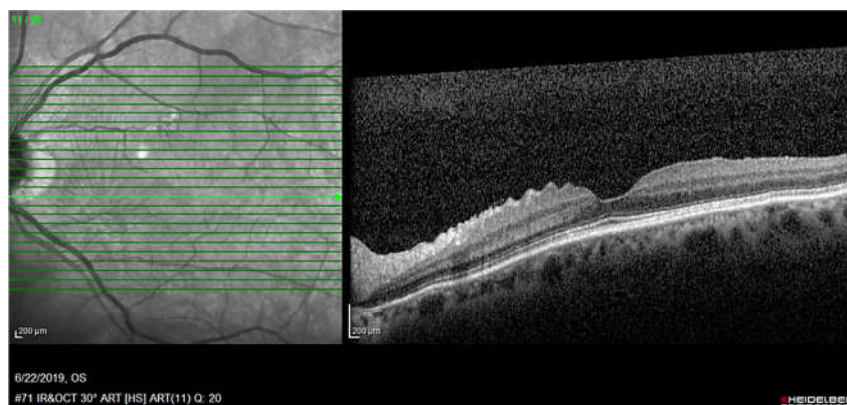
Lamellar Macular Hole یک بیماری ویترورینال است که با تغییر Contour فووا، گسست لایه‌های داخلی فووا، جداشدگی لایه‌های داخلی شبکه از لایه‌های خارجی‌تر، عدم وجود نقص تمام ضخامت و عدم آسیب گیرنده‌های نوری فووا مشخص می‌شود<sup>۱</sup>. این واژه اولین بار توسط J.D Gass در سال ۱۹۷۵ مورد استفاده قرار گرفت<sup>۲</sup>. وی در گزارش خود بروز این عارضه در پی CME را در شبکه یک بیمار جراحی شده به روش ICCE مورد بررسی قرار داد. در این مقاله، پاتولوژی مشاهده شده ضایعه بیضی شکل در مرکز ماکولا توصیف شد که در محل آن رفلکس فووا از بین نرفته بود و همراه با آن ظاهر Cellophane ماکولا مشهود بود. در بررسی‌های پس از مرگ بیمار، نقص ایجاد شده در لایه‌های شبکه، محدود به لایه‌های داخلی‌تر بوده و لایه‌های خارجی بی‌نقص باقی مانده بودند. در طی سال‌ها، استفاده روزافزون از OCT در تصویربرداری شبکه، ابعاد و ویژگی‌های مختلف این پاتولوژی را آشکار ساخت تا این که Witkin و همکاران<sup>۱</sup> برای اولین بار معیارهای تشخیصی LMH را توصیف کردند. شاخص‌های توصیف شده توسط این محقق و همکاران به روشنی LMH را از سایر پاتولوژی‌های مشابه از جمله سوراخ تمام ضخامت شبکه (FTMH) و Pseudohole افتراق می‌دهد. درمان جراحی LMH پس از وقوع کاهش دید پیش‌رونده، متامورفوزی و منوط به ارزیابی سود و ضرر جراحی برای بیمار قابل انجام است. طبیعی است که در صورت نبود موارد فوق بیمار مورد پیگیری قرار می‌گیرد. روش جراحی پذیرفته شده برای LMH، ویترکتومی از طریق پارس پلانا است. در این مقاله یک مورد بالینی نادر و جالب از بهبود خودبه‌خود و کامل LMH معرفی شده و به بررسی ابعاد مختلف پاتوفیزیولوژی و روش‌های نوین برخورد با آن پرداخته می‌شود.

ترکیب سلولی متفاوت معرفی شده‌اند<sup>۴-۷</sup>. این دو نوع متفاوت از ERM در ترکیب سلولی و نوع LMH ایجاد شده توسط آن‌ها با هم تفاوت می‌کنند. این موضوع که این دو مدل از ERM دو مرحله مختلف از یک بیماری و یا دو بیماری متفاوت هستند، مورد بحث محققان است.

گیرنده‌های نوری شبکیه همراه نیست و این عارضه در اغلب اوقات با ERM و کیست‌های داخل شبکیه (Intraretinal Cysts) همراه است.<sup>۳</sup> در کنار یافته‌های فوق، مطالعات ایمونوهیستوشیمی فاش کرده است که ترکیبات پرده‌های جلوی شبکیه در همه موارد یکسان نیست، به شکلی که اکنون دو نوع مختلف از ERM با



تصویر ۱- وجود ERM و Lamellar Macular Hole در مقطع OCT به شکل جداسدگی لایه‌های داخلی و سالم ماندن لایه‌های خارجی



تصویر ۲- به هم‌چسبیدن لایه‌های داخلی شبکیه در محل ERM و بسته شدن سوراخ شبکیه

می‌ماند که بعد از گذشت مدتی، دیواره نازک داخلی خود را از دست می‌دهد و نقص حاصل شده در لایه‌های داخلی شبکیه باعث شکل‌گیری یک LMH می‌شود<sup>۲۳</sup> و<sup>۲۴</sup>. اما تحلیل‌های بیشتر با OCT واقعیات جدیدی از بروز LMH را بارز کرد. همراهی ERM با LMH ابتدا در ۶۲ درصد موارد<sup>۱</sup>، بعد از مدتی در ۸۹ درصد<sup>۲۳</sup> و امروزه در تمام موارد LMH با OCT قابل اثبات است.<sup>۳</sup> به این معنی که بروز LMH، به عنوان یک اتفاق موازی با بروز پرده‌های شبکیه است که می‌تواند ریشه در تاثیرات مکانیکی یا شیمیایی این پرده‌ها بر شبکیه مجاور داشته باشد. به عنوان یک جز ثابت از LMH، از سال ۲۰۰۶ ERM به دو نوع مختلف تقسیم شده‌اند: نوع اول یا همان Conventional ERM به شکل یک لایه هایپرفلکتیو در سطح

در بیشتر موارد LMH به شکل ایدیوپاتیک اتفاق می‌فتد. اما این بیماری می‌تواند ثانویه به این موارد باشد: ادم سیستوئید ماکولا در زمینه بیماری‌های عروقی یا متابولیک<sup>۸-۱۰</sup>، رتینوکوروئیدیت<sup>۱۱</sup>، ARMD<sup>۱۲</sup>، رتینیت پیگمنتوزا<sup>۱۳</sup>، دیستروفی میوتونیک<sup>۱۳</sup>، سندروم آلپورت<sup>۱۴</sup>، بیماری Coat's<sup>۱۵</sup>، نزدیک‌بینی (مایوپی) بالا<sup>۱۷</sup> و<sup>۱۶</sup>، ضربه به چشم<sup>۱۸</sup> و تزیقات یا جراحی‌های داخل چشمی<sup>۱۹-۲۱</sup>. در مورد علت ایجاد LMH، اولین و بیشترین نظریه‌ها در زمینه تاثیر بیماری‌های زجاجیه بوده است. نظر غالب در این باره بر این واقعیت استوار است که یک PVD جدا نشده، در اثر ایجاد کشش در محل فووا می‌تواند یک کیست موضعی داخل شبکیه‌ای ایجاد کند. با جدا شدن PVD در طول زمان تنها کیست فووا باقی

مستقیم با وضعیت بینایی بیماران دارد، تا جایی که نقص این لایه حتی در حضور گیرنده‌های نوری دست نخورده با کاهش دید در بیماران همراه بوده است<sup>۴۰،۴۱</sup>. پس از استقرار اولیه، اغلب LMHها از نظر آناتومی تغییر نمی‌کنند و با کاهش پیشرونده بینایی همراهی ندارند. تعداد معدودی کاهش پیشرونده ضخامت شبکیه و تبدیل شدن آن به FTMH را گزارش کرده‌اند<sup>۳۰،۳۱</sup>. در طرف مقابل بهبود خودبه‌خود این نوع از سوراخ‌های شبکیه به ندرت گزارش شده است.

اندیکاسیون انجام جراحی در برخورد با LMH شامل کاهش دید و متامورفوزی آزاردهنده است. نکته قابل توجه در جراحی این بیماران، ارزیابی سود و ضرر اقدام Invasive می‌باشد. روش جراحی کنونی برای این بیماران Pars Plana Vitrectomy است. منطق اقدام جراحی، برداشتن پرده‌ها و آزادسازی تراکشن زجاجیه روی فووا می‌باشد. این اقدامات می‌توانند به فووا در بازبایی آناتومی طبیعی خود در طول زمان کمک کند. بعضی از جراحان از تامپوناد گاز یا هوا و وضعیت Prone در هفته‌های اول بعد از جراحی استفاده می‌کنند<sup>۳۲-۳۵</sup>. اگرچه بازگشت کامل آناتومی LMH به زمان نسبتاً زیادی نیاز دارد، اما تقریباً تمام بیماران پس از جراحی بهبود دید را ذکر می‌کنند<sup>۳</sup>. جراحی در این بیماران بدون خطر نخواهد بود. مانند جراحی‌های ویتراکتومی در سایر بیماری‌های شبکیه در این بیماران هم کاتاراکت یک عارضه شایع پس از جراحی می‌باشد. یک عارضه مهم دیگر در این بیماران پس از جراحی، شکل‌گیری FTMH است. وجود Atypical ERM یک عامل خطر برای ایجاد FTMH پس از جراحی می‌باشد. برداشت پرده‌های شبکیه می‌تواند با آسیب سلول‌های مولر همراه باشد که این آسیب با تغییر فیزیولوژی طبیعی شبکیه می‌تواند بیمار را مستعد شکل‌گیری یک سوراخ تمام ضخامت در شبکیه نماید<sup>۳۶</sup>. برداشت پرده‌های غیرتپیک شبکیه نیاز به مانورهای پیچیده‌تر جراحی دارد که باعث می‌شود در جراحی این مدل از پرده‌ها، آسیب‌های یاتروژنیک بیشتر باشد<sup>۳۷،۳۸</sup>. روش‌های جدیدتر جراحی با محوریت عدم برداشت کامل پرده‌ها توصیف شده‌اند که منطق آن، باقی گذاشتن ERM و ILM در محل فووا برای ازدیاد بهتر سلول‌های مولر و استفاده از نقش محوری آن‌ها در فیزیولوژی شبکیه است<sup>۳۸</sup>.

در مورد بالینی ارائه شده در این مقاله، ما یک مورد از Idiopathic Lamellar MH را معرفی کردیم که همراه با Conventional ERM بود. بیمار هیچ شکایت چشمی شامل کاهش دید یا متامورفوزی را ذکر نمی‌کرد. در تصویربرداری از شبکیه بیمار، شواهد ERM و نقص لایه‌های داخلی شبکیه دیده شد، در

شبکیه دیده می‌شود که دارای اثرات کششی مانند Stretching و IRCها هستند. نوع دوم یا Atypical ERM دارای اجزای هایپرفلکتیوتر در درون خود هستند که به طور معمول اثرات کششی ایجاد نمی‌کنند و به جای آن نقص‌های بافتی با خود دارند مانند Intraretinal Cavitations. نام‌های اتلاق شده به نوع دوم ERM شامل Dense، Degenerative، ERM و Epiretinal Proliferation است<sup>۳</sup>. در بعضی از LMHها ویژگی‌های هر دو نوع ERM وجود دارد<sup>۲۴</sup>. ویژگی‌های مورفولوژی و تاثیرات فیزیکی پرده‌های شبکیه‌ای تنها عامل ایجادکننده LMHها نیستند. تغییرات هیستولوژیک کورتکس زجاجیه و ILM در لبه‌های LMH و همچنین شناخت سلول‌های فعال گلیال اثرات این تغییرات بافتی، در بروز سوراخ‌های شبکیه را آشکار می‌سازد. CD۴۵ و CD۶۴ و GFAP در مطالعات ایمونوهیستوشیمی شایع‌ترین مارکرهای سلولی در هر دو نوع ERM هستند که نشان می‌دهد هیالوسیت‌ها و سلول‌ها گلیال بازیگران اصلی در ERM و LMH می‌باشند<sup>۲۷-۲۵</sup>. این مارکرها در Conventional ERMها SMA-α به وفور یافت می‌شوند که باعث خواص انقباضی این ERMها شده و توجیه‌گر ویژگی‌های کششی این نوع پرده‌ها هستند<sup>۹</sup>. از نظر ترکیبات کلاژنی هم ثابت شده که انواع Atypical ERM دارای مقادیر قابل توجه Fibrous Long-spacing Collagens می‌باشند که همان فرآورده‌های دژنراسیون کلاژن‌های طبیعی بوده و ویژگی‌های دژنراتیو این پرده‌ها را بیان تغییرات مشابه در شبکیه زیرین را پیش‌بینی می‌کند<sup>۳</sup>.

بی‌شک OCT استاندارد طلایی تشخیص این نوع از سوراخ‌های شبکیه است، چرا که داده‌های دقیق و قابل تکرار از تغییرات آناتومیکی فووا را در اختیار می‌گذارد. در کنار آن فوندوس اتوفلورسانس نیز می‌تواند اطلاعات دقیقی از تمامیت شبکیه در محل LMH ارائه نماید. همچنین En Face OCTها می‌توانند سطح پوشیده شده با ERM را به خوبی نشان دهند و خواص انقباضی پرده‌ها را در بعضی موارد فاش نمایند.

علایم این نوع از سوراخ‌های شبکیه مشابه علایم سایر بیماری‌های ویترورتینال است که شامل کاهش دید، متامورفوزی و اسکوتوم‌ها مرکزی می‌باشد. این علایم در ابتدای سیر تکامل LMH شدید نیستند اما در طول زمان تشدید می‌شوند<sup>۲۸</sup>. به تازگی نشان داده شده است که نوع ERM با شدت‌های متفاوت کاهش بینایی همراهی دارد: بیماران دارای ERMهای Conventional نسبت به نوع Atypical دید بهتری دارند. علت این تفاوت می‌تواند درگیری بیشتر لایه‌های خارجی شبکیه و ضخامت کمتر شبکیه باقی‌مانده در انواع غیرتپیک باشد<sup>۳</sup>. تمامیت لایه ELM رابطه

شبکیه دچار گسست می‌شوند در حالی که این جدانشدگی تا لایه‌های خارجی شبکیه ادامه پیدا نمی‌یابد. وضعیت گیرنده‌های نوری و ELM، عامل تعیین‌کننده در دید بیمار و پیش‌آگهی بیماری است. با مطالعه دقیق پرده‌های جلوی شبکیه، امروزه دو نوع از ERMها براساس ویژگی‌های مکانیکی و هیستولوژیک معرفی شده‌اند که نوع Conventional دارای اثرات کششی بر شبکیه است در حالی که Atypical ERM ویژگی‌های یک بیماری دژنراتیو شبکیه را بیش‌تر نشان می‌دهند. همراهی هر دو نوع ERM با LMH معرفی شده است، با این تفاوت که موارد همراه با AERM دارای علائم بیشتر و موفقیت کمتر در جراحی می‌باشند. اندیکاسیون جراحی در LMH، کاهش دید و علائم بینایی پیشرونده است، اما اغلب این سوراخ‌ها در طول زمان سیر آرام و کند و نجیبی دارند که لزوم جراحی را در بیمار مرتفع می‌سازد. پسرقت خود به خود این سوراخ‌ها بسیار نادر است که در این مقاله یک مورد از آن معرفی گردید.

حالی که لایه‌های خارجی شبکیه به طور کامل طبیعی بود و ELM بدون آسیب و گیرنده‌های نوری بی‌نقص بودند. بیمار با توجه به بی‌علامت بودن، مورد پیگیری قرار گرفت. در یک اتفاق نادر، پس از یک سال پیگیری مشاهده شد که LMH بیمار به شکل کامل بهبود یافته و لایه‌های داخلی شبکیه در محل فووا دوباره به هم متصل شدند. اگرچه بهبود ادم از پیش موجود و یا تغییر کشش و ضخامت ERM در تغییر شکل سوراخ شبکیه اثرگذار باشد، اما در این بیمار، اثری از ادم و یا بهبودی در پرده جلوی شبکیه مشاهده نشد. در تمام این مدت حدت بینایی اصلاح شده بیمار تغییر محسوسی نداشت.

### نتیجه‌گیری

Lamellar Macular Hole اغلب به شکل ایدیوپاتیک در بیماران با افزایش سن رخ می‌دهد. ERM امروزه یک جز اصلی و مهم در تشخیص آن قلمداد می‌شود. در این بیماری لایه‌های داخلی

### منابع

1. Witkin AJ, Ko TH, Fujimoto JG, et al. Redefining lamellar holes and the vitreomacular interface: an ultrahigh-resolution optical coherence tomography study. *Ophthalmology* 2006;113:388-97.
2. Gass JD. Lamellar macular hole: a complication of cystoid macular edema after cataract extraction. *Arch Ophthalmol* 1976;94:793-800.
3. Frisina R, Pilotto E, Midena E. Lamellar macular hole: State of the art. *Ophthalmic Res* 2019;61:73-82.
4. Parolini B, Schumann RG, Cereda MG, et al. Lamellar macular hole: a clinicopathologic correlation of surgically excised epiretinal membranes. *Inves Ophthalmol Vis Sci* 2011;52:9074-83.
5. Compera D, Entchev E, Haritoglou C, et al. Correlative microscopy of lamellar hole-associated epiretinal Proliferation. *J Ophthalmol* 2015;2015:450212.
6. Zampedri E, Romanelli F, Semeraro F, et al. Spectral-domain optical coherence tomography findings in idiopathic lamellar macular hole. *Graefes' Archive for Clinical and Experimental Ophthalmology* 2017;255:699-707.
7. Govetto A, Dacquay Y, Farajzadeh M, et al. Lamellar macular hole: two distinct clinical entities? *Am J Ophthalmol* 2016;164:99-109.
8. Unoki N, Nishijima K, Kita M, et al. Lamellar macular hole formation in patients with diabetic cystoid macular edema. *Retina* 2009;29:1128-33.
9. Tsukada K, Tsujikawa A, Murakami T, et al. Lamellar macular hole formation in chronic cystoid macular edema associated with retinal vein occlusion. *Jap Journal Ophthalmol* 2011;55:506-13.
10. Patel B, Duvall J, Tullo AB. Lamellar macular hole associated with idiopathic juxtafoveolar telangiectasia. *Br J Ophthalmol* 1988;72:550-1.
11. Rodriguez A, Valencia M, Gomez FE. Vitreoretinal traction and lamellar macular holes associated with cicatricial toxoplasmic retinochoroiditis: case series report. *Eur J Ophthalmol* 2016;26:e128-33.
12. Segal O, Ferencz JR, Mimouni M, et al. Lamellar macular holes associated with end-stage exudative age-related macular degeneration. *IMAJ* 2015;17:750-4.
13. Rush RB, Rush SW. Bilateral lamellar macular hole surgery in retinitis pigmentosa. *Retinal Cases & Brief Reports* 2016;10:83-5.
14. Scassa C, Cupo G, Bruno M, et al. Early lamellar macular hole in Alport syndrome: case report and review of the literature. *European Review for Medical and Pharmacological Sciences* 2012;16:122-5.
15. Ioannidis AS, Liasis A, Sheldrick J, et al. Lamellar macular hole as the presenting feature in a child with Coats' disease. *J Pediatr Ophthalmol Strab* 2005;42:378-9.
16. Lai TT, Yang CM. Lamellar hole-associated epiretinal proliferation in lamellar macular hole and full-thickness macular hole in high myopia. *Retina* 2018;38:1316-23.
17. Tanaka Y, Shimada N, Moriyama M, et al. Natural history of lamellar macular holes in highly myopic eyes. *Am J Ophthalmol* 2011;152:96-9.e1.
18. Weichel ED, Colyer MH. Traumatic macular holes secondary to combat ocular trauma. *Retina* 2009;29:349-54.
19. Fragkiskou S, Papadaki T, Minos E, et al. Lamellar retinal hole formation following routine cataract

- surgery. *Seminars in Ophthalmology* 2009;24:239-40.
20. Querques G, Bux AV, Iaculli C, et al. Lamellar macular hole following intravitreal pegaptanib sodium (Macugen) injection for diabetic macular edema. *Int Ophthalmol* 2011;31:525-7.
  21. Kumar V, Shankar J. Lamellar macular hole after ranibizumab in a patient with neovascular age-related macular degeneration and vitreomacular adhesion. *Retinal Cases & Brief Reports* 2012;6:109-10.
  22. Haouchine B, Massin P, Gaudric A. Foveal pseudocyst as the first step in macular hole formation: a prospective study by optical coherence tomography. *Ophthalmology* 2001;108:15-22.
  23. Haouchine B, Massin P, Tadayoni R, et al. Diagnosis of macular pseudoholes and lamellar macular holes by optical coherence tomography. *Am J Ophthalmol* 2004;138:732-9.
  24. Schumann RG, Compera D, Schaumberger MM, et al. Epiretinal membrane characteristics correlate with photoreceptor layer defects in lamellar macular holes and macular pseudoholes. *Retina* 2015;35:727-35.
  25. Hiscott PS, Grierson I, Trombetta CJ, et al. Retinal and epiretinal glia--an immunohistochemical study. *Br J Ophthalmol* 1984;68:698-707.
  26. Guidry C, King JL, Mason JO, 3rd. Fibrocontractive Muller cell phenotypes in proliferative diabetic retinopathy. *Invest Ophthalmol Vis Sci* 2009;50:1929-39.
  27. Kohno RI, Hata Y, Kawahara S, et al. Possible contribution of hyalocytes to idiopathic epiretinal membrane formation and its contraction. *Br J Ophthalmol* 2009;93:1020-6.
  28. Midenia E, Vujosevic S. Metamorphopsia: An Overlooked Visual Symptom. *Ophthalmic Res* 2015;55:26-36.
  29. Pang CE, Spaide RF, Freund KB. Comparing functional and morphologic characteristics of lamellar macular holes with and without lamellar hole-associated epiretinal proliferation. *Retina* 2015;35:720-6.
  30. Garcia-Fernandez M, Navarro JC, Sanz AF, et al. Long-term evolution of idiopathic lamellar macular holes and macular pseudoholes. *Canadian Journal of Ophthalmology Journal Canadien D'ophtalmologie* 2012;47:442-7.
  31. Theodossiadis PG, Grigoropoulos VG, Emfietzoglou I, et al. Evolution of lamellar macular hole studied by optical coherence tomography. *Graefe's archive for clinical and experimental ophthalmology* 2009;247:13-20.
  32. Garretson BR, Pollack JS, Ruby AJ, et al. Vitrectomy for a symptomatic lamellar macular hole. *Ophthalmology* 2008;115:884-6.e1.
  33. Androudi S, Stangos A, Brazitikos PD. Lamellar macular holes: tomographic features and surgical outcome. *Am J Ophthalmol* 2009;148:420-6.
  34. Casparis H, Bovey EH. Surgical treatment of lamellar macular hole associated with epimacular membrane. *Retina* 2011;31:1783-90.
  35. Lee SJ, Jang SY, Moon D, et al. Long-term surgical outcomes after vitrectomy for symptomatic lamellar macular holes. *Retina* 2012;32:1743-8.
  36. Wolf S, Schnurbusch U, Wiedemann P, et al. Peeling of the basal membrane in the human retina: ultrastructural effects. *Ophthalmology* 2004;111:238-43.
  37. Shiraga F, Takasu I, Fukuda K, et al. Modified vitreous surgery for symptomatic lamellar macular hole with epiretinal membrane containing macular pigment. *Retina* 2013;33:1263-9.
  38. Shimada N, Sugamoto Y, Ogawa M, et al. Fovea-sparing internal limiting membrane peeling for myopic traction maculopathy. *Am J Ophthalmol* 2012;154:693-701.