

A Rare Case of Autosomal Dominant Optic Atrophy "Plus" Syndrome

Abri Aghdam K, MD-PhD; Sadeghi A, MD*; Maleki M, MD

Eye Research Center, The Five Senses Institute, Iran University of Medical Sciences, Tehran, Iran

* Corresponding Author: alisedeghi40@yahoo.com

Purpose: To report a rare case of autosomal dominant optic atrophy plus syndrome in a patient with decreased visual acuity.

Case Report: A 27-year-old man with decreased visual acuity since many years ago and his visual acuities were 20/500 OD and 20/400 OS. He also had several other neurologic findings, including bilateral optic atrophy, sensorineural hearing loss, and sensorimotor polyneuropathy. He was under anti-glaucoma medication due to abnormal optic disc appearance. After clinical evaluation, autosomal dominant optic atrophy plus syndrome was diagnosed.

Conclusion: Autosomal dominant optic atrophy (ADOA) is the most common hereditary optic neuropathy. With central nervous system symptoms such as hearing loss, this syndrome is called ADOA plus Syndrome. Clinicians should consider that "plus" symptoms may appear years after vision decrement in some patients with autosomal dominant optic atrophy.

Keywords: Autosomal Dominant Optic Atrophy, Neurological Problems, OPA Gene Mutation

- Bina J Ophthalmol 2020; 25 (3): 322-326.

معرفی یک مورد نادر سندرم آتروفی اپتیک نوع اتوزومال غالب "پلاس"

دکتر کاوه ابری اقدام^۱، دکتر علی صادقی^{۲*} و دکتر میثم ملکی^۳

هدف: گزارش یک مورد سندرم آتروفی اپتیک اتوزومال غالب "پلاس" و بیان اهمیت توجه به وجود آتروفی عصب بینایی و همراهی بیماری‌های سیستمیک.

معرفی بیمار: آقای ۲۷ ساله با کاهش شدید و پیشرونده بینایی از چند سال قبل جهت بررسی‌های بیشتر به درمانگاه نوروفتالمولوژی ارجاع شده بود. دید چشم راست بیمار ۲۰/۵۰۰ و دید چشم چپ ۲۰/۴۰۰ بود. وی علاوه بر کاهش بینایی از مشکلات سیستم عصبی مرکزی مانند کاهش شنوایی حسی-عصبی، پلی‌نوروپاتی حسی-حرکتی و اختلالات راه رفتن رنج می‌برد. به علت ظاهر غیرطبیعی و آتروفی دیسک اپتیک دوطرفه چندین سال تحت درمان با داروهای کاهنده فشار چشم (آنتی گلوکوم) قرار داشت. با توجه به علائم بینایی و نتایج تصویربرداری‌های متعدد و بررسی‌های ژنتیکی، برای بیمار تشخیص سندرم آتروفی اپتیک اتوزومال غالب "پلاس" مطرح گردید.

نتیجه‌گیری: سندرم آتروفی اپتیک اتوزومال غالب (ADOA) شایع‌ترین اپتیک نوروپاتی ارثی می‌باشد. در صورت همراهی با سایر علائم سیستم عصبی مرکزی مانند کاهش شنوایی، سندرم آتروفی اپتیک اتوزوم غالب "پلاس" (ADOA Plus Syndrome) نامیده می‌شود. شخص معاینه‌کننده باید توجه نماید که علائم سیستم عصبی مرکزی (علائم plus) این سندرم ممکن سال‌ها پس از آتروفی اپتیک تظاهر یابد.

کلمات کلیدی: آتروفی اپتیک اتوزوم غالب- اختلالات نورولوژیک- جهش ژن OPA

• مجله چشم‌پزشکی بینا ۱۳۹۹؛ دوره ۲۵، شماره ۳: ۳۲۶-۳۲۲.

• پاسخ‌گو: دکتر علی صادقی (e-mail: alisedeghi40@yahoo.com)

- ۱- استادیار - چشم پزشکی - مرکز تحقیقات چشم - دانشگاه علوم پزشکی ایران - تهران - ایران
 - ۲- پژوهشگر - چشم پزشکی - مرکز تحقیقات چشم - دانشگاه علوم پزشکی ایران - تهران - ایران
 - ۳- دستیار چشم پزشکی - مرکز تحقیقات چشم - دانشگاه علوم پزشکی ایران - تهران - ایران
- تهران - خیابان ستارخان - بلوار نیایش - بیمارستان رسول اکرم (ص) مرکز تحقیقات چشم - پژوهشکده سلامت حواس پنجگانه

مقدمه

آتروفی عصب بینایی به دلیل از دست رفتن اکسون‌های سلول‌های گانگلیونی شبکیه ایجاد می‌شود و تابلوی بالینی آن در فوندوسکوپ، ظاهر رنگ پریده عصب بینایی می‌باشد. آتروفی عصب بینایی می‌تواند در نتیجه طیف وسیعی از بیماری‌های درگیرکننده شبکیه تا لترال ژنیکولیت بادی در مغز ایجاد شود. هرگونه مشکلی که کارکرد سلول‌های گانگلیونی شبکیه را مختل کند می‌تواند تابلوی بالینی آتروفی اپتیک را ایجاد کند. بیماری‌هایی مانند گلوکوم، نوریت اپتیک، ادم پاپی، تومورهای فشارنده عصب بینایی، مشکلات نورودژنراتیو مغزی، اپتیک نوروپاتی ناشی از ضربه و اپتیک نوروپاتی‌های ارثی می‌توانند باعث ایجاد آتروفی اپتیک شوند.^۱

نوروپاتی‌های اپتیک ارثی طیف ناهمگونی (هتروژنی) از بیماری‌های درگیرکننده عصب بینایی می‌باشند که می‌توانند به شکل اتوزوم مغلوب، اتوزوم غالب، میتوکندریال و یا ناشی از جهش خودبه‌خودی بروز کنند. شایع‌ترین انواع نوروپاتی اپتیک شامل نوروپاتی اپتیک ارثی لبر، آتروفی اپتیک اتوزوم غالب، آتروفی اپتیک اتوزوم مغلوب و انواعی از آتروفی عصب بینایی که همراهی با بیماری‌های متابولیک دارند می‌باشند.^۱

آتروفی اپتیک اتوزوم غالب (Autosomal Dominant Optic Atrophy) بیماری با توارث اتوزومال است که باعث کاهش دید در کودکی می‌شود که اولین بار در سال ۱۸۹۶ میلادی توسط Batten توصیف شد.^۲ بعد از گزارش نوزده مورد خانوادگی این بیماری در سال ۱۹۵۹ توسط یک چشم‌پزشک دانمارکی به نام Poul Kjer، اپتیک نوروپاتی نوع Kjer نامیده شد.^۳ آتروفی اپتیک اتوزوم غالب شایع‌ترین علت اپتیک نوروپاتی ارثی با نفوذ ۱۰۰-۷۰ درصد می‌باشد. بیماران مبتلا، کاهش دید با پیشرفت تدریجی را از اواخر دهه اول زندگی تجربه می‌کنند و دچار اختلالات مرکزی و سکوسترال میدان دید می‌شوند. میدان دید محیطی اغلب دست نخورده مانده و بیماران، دید متغیر ۲۰/۲۰ تا ۲۰/۲۰ خواهند داشت.^۳

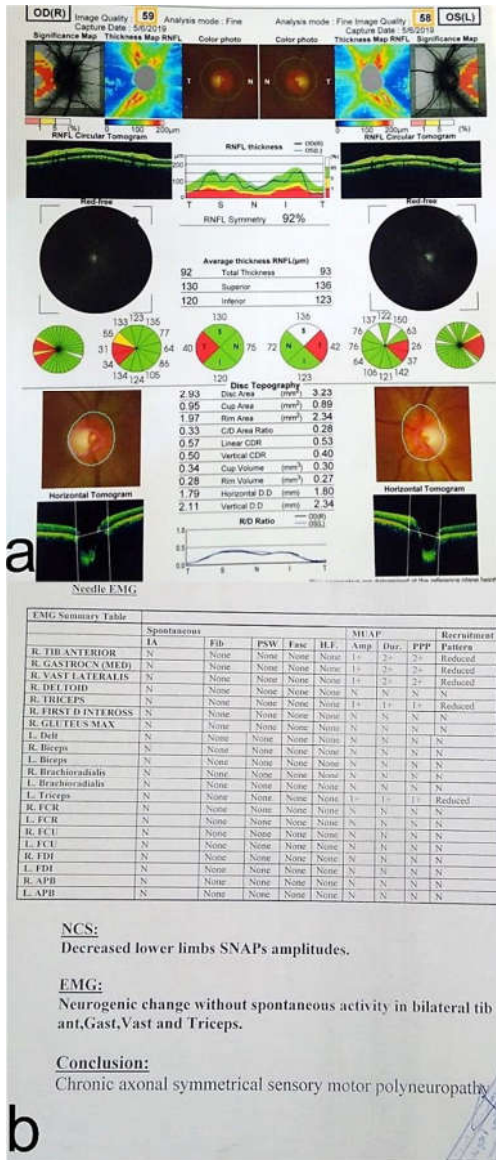
آتروفی دیسک اپتیک در ناحیه تمپورال و آتروفی حاشیه نورورینال در معاینه به نفع این سندرم می‌باشد. در اغلب موارد

علائم بینایی تنها تظاهر این سندرم می‌باشد ولی در ۲۰ درصد از این بیماران علاوه بر علائم بینایی، طیفی از سایر علائم سیستم عصبی مرکزی مانند کاهش شنوایی حسی-عصبی، آتاکسی مخچه‌ای، میوپاتی و نوروپاتی محیطی نیز مشاهده می‌شود که در این صورت سندرم آتروفی اپتیک اتوزوم غالب "پلاس" نامیده می‌شود.^۱

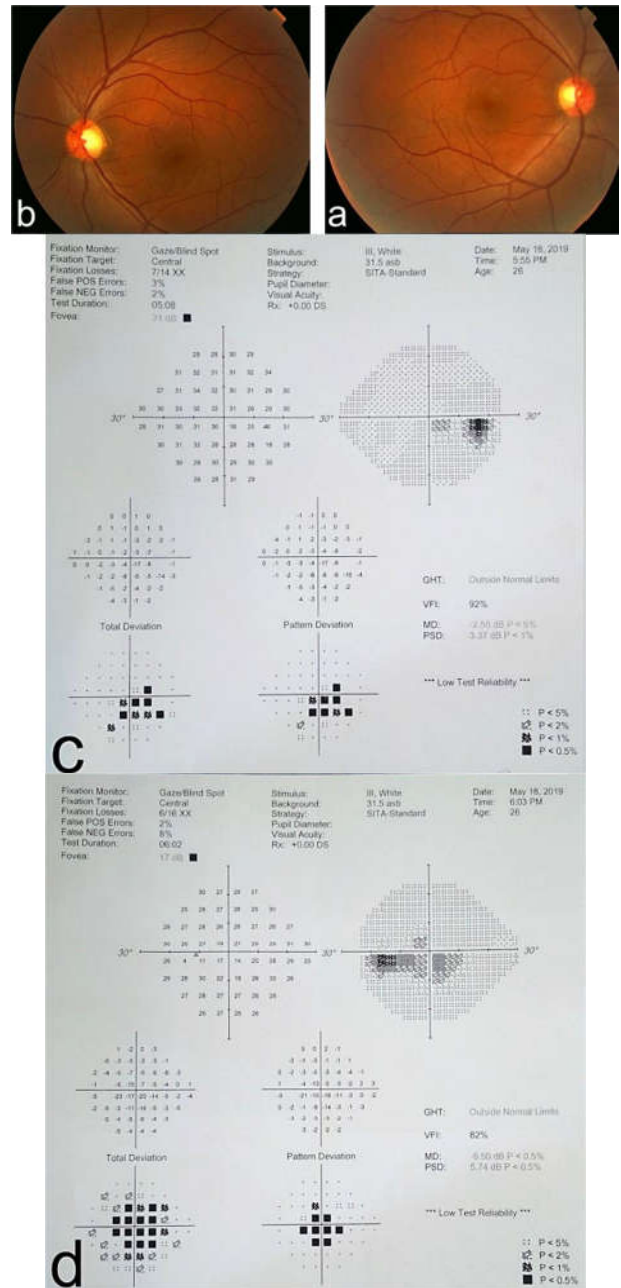
معرفی بیمار

آقای ۲۷ ساله با شکایت کاهش دید به درمانگاه نوروافتالمولوژی بیمارستان حضرت رسول اکرم تهران مراجعه نمود. شروع کاهش دید به صورت تدریجی از چند سال قبل بود و بیمار به دلیل ظاهر غیرطبیعی دیسک اپتیک و اختلال در میدان بینایی چندین سال تحت درمان با داروهای ضدگلوکوم بود. دید اصلاح شده در چشم راست ۲۰/۵۰۰ و در چشم چپ ۲۰/۴۰۰ بود. در معاینات اختلال دید رنگ در هر دو چشم وجود داشت. تست مردمک مارکوس‌گان در هر دو چشم منفی بود. در معاینه با اسلیت‌لمپ، فشار هر دو چشم در محدوده طبیعی بود و در اتاقت قدامی چشم‌ها، یافته غیرطبیعی مشاهده نگردید. در معاینه اتاقت خلفی، آتروفی و رنگ‌پریدگی در سمت تمپورال هر دو دیسک اپتیک وجود داشت (تصویر ۱). در تست میدان بینایی با دستگاه هامفری با استراتژی ۲-۲۴ SITA Standard، اسکوتوم مرکزی و سکوسترال دوطرفه (تصویر ۱) و در تصویربرداری با دستگاه Optical Coherence Tomography (OCT) از بین رفتن لایه رشته‌های عصبی شبکیه (RNFL) دور سر عصب در ناحیه تمپورال هر دو چشم مشهود بود (تصویر ۲). در تصویربرداری با MRI، در مغز و اربیت یافته غیرطبیعی مشاهده نگردید.

در بررسی‌های سیستمیک، بیمار از اختلال راه رفتن (Gait) با سابقه ۴ ساله و کاهش شنوایی حسی عصبی و ضعف پیشرونده اندام‌های فوقانی و تحتانی با شروع از ۲ سال قبل شکایت داشت. در مشاوره سیستم عصبی مرکزی آزمایش‌های Electromyography and Nerve Conduction Velocity Tests (EMG-NCV) صورت گرفت که پلی نوروپاتی حسی-حرکتی برای بیمار مطرح گردید (تصویر ۲).



تصویر ۲- Optical coherence tomography (a) پری پاپیلری دو طرفه. آتروفی و کاهش ضخامت رتین اطراف عصب (پری پاپیلری) سمت تمپورال هر دو چشم. (b) در Electromyography and nerve conduction velocity study پلی نوروپاتی مزمن آکسونال قرینه مشاهده می‌گردد.



تصویر ۱- فوندوس فوتو گرافی چشم راست (تصویر a) و چشم چپ (تصویر b) با آتروفی و رنگ پریدگی سمت تمپورال هر دو چشم. تست میدان بینایی هامفری ۲-۲۴. اسکوتوم سنترال چشم راست (تصویر c) و اسکوتوم سکوسنترال چشم چپ (تصویر d) مشاهده می‌گردد.

بحث

سندرم آتروفی اپتیک اتوزومال غالب شایع‌ترین علت بینایی نوروپاتی‌های ارثی می‌باشد. درصد نفوذ بیماری به نسل‌های بعدی ۷۰-۱۰۰ درصد ذکر گردیده است. شیوع این سندرم از ۳/۱۰۰۰۰۰ تا ۱/۱۰۰۰۰۰ در مناطق مختلف جهان متفاوت است. شروع کاهش پیشرونده بینایی از اواخر دهه اول زندگی (در برخی گزارش‌ها شروع بیماری در سن بالای ۶۰ سال نیز ذکر شده است) و کاهش دید به صورت دوطرفه می‌باشد. دید بیماران در محدوده

بیمار سابقه مصرف سیگار و الکل را ذکر نمی‌کرد. با توجه به مجموعه علائم و سیر بالینی برای بیمار، تست ژنتیک درخواست شد که نتیجه آزمایش، نشانگر جهش ژن OPA-۱ در بیمار بود که تشخیص سندرم آتروفی اپتیک اتوزومال غالب پلاس برای بیمار مسجل گردید.

۲۰/۲۰۰ تا ۲۰/۲۰ متغیر است. در تست میدان بینایی، اسکوتوم‌های مرکزی و سکوسنترال همراه با میدان دید محیطی دست‌نخورده مشاهده می‌شود. بیماران دچار نوع سندرمیک آتروفی اپتیک اتوزومال غالب، اغلب کاهش دید شدیدتری نسبت به نوع غیرسندرمیک تجربه خواهند کرد^۱.

در معاینه، دیسک اپتیک حدود نیمی از بیماران (۵۰ درصد)، آتروفی و رنگ‌پریدگی سمت تمپورال دیسک بینایی و نیمی دیگر، رنگ‌پریدگی تمام دیسک اپتیک با کاهش ضخامت حاشیه نوروریتینال مشاهده می‌گردد. هرچند اغلب بیماران تنها علائم بینایی دارند ولی حدود ۲۰ درصد از بیماران علاوه بر اختلالات بینایی از سایر علائم سیستم عصبی مرکزی مانند کاهش شنوایی حسی-عصبی به عنوان شایع‌ترین علامت خارج‌چشمی، میوپاتی، آتاکسی مخچه‌ای و نوروپاتی محیطی رنج می‌برند. در صورت همراهی علائم سیستم عصبی مرکزی با علائم بیماری، سندرم آتروفی اپتیک پلاس برای بیمار مطرح می‌گردد. نوروپاتی آکسونال حسی یا حسی- حرکتی دیستال و میوپاتی پروگزیمال اغلب چند سال پس از علائم بینایی در دهه سوم زندگی بروز می‌کند. کاهش شنوایی در این بیماران دامنه وسیعی از کاهش شنوایی تحت بالینی تا کاهش شدید شنوایی را شامل شده و اغلب با جهتش OPA1-R445H همراه است^۲.

آتروفی اپتیک اتوزومال غالب همراه با کاتاراکت، نوع نادر دیگری از سندرم آتروفی اپتیک اتوزوم غالب می‌باشد که Dominant Optic Atrophy and Cataract (DOAC) نامیده می‌شود. در اغلب بیماران، جهش ژن OPA-1 در جایگاه ژنی ۲۸-۳۲۷ یافت می‌گردد. ژن OPA مسئول تولید یک dynamin-related GTPase است که در حفظ یکپارچگی میتوکندری، ساخت Cristae و کنترل آپوپتوز دخیل می‌باشد. جهش در ژن مذکور سبب اختلال عملکرد میتوکندری می‌گردد که اساس بیماری ADOA می‌باشد^۳.

بعد از کشف ژن OPA-1 ژن‌های دیگری مثل OPA۳/۴/۵/۸ نیز در بیماری‌زایی این سندرم مطرح گردید. ژن‌های OPA-2 و OPA-4 در بیوپسی عضله بیماران (به صورت متناوب می‌توان از سلول‌های فیبروبلاست پوست برای بیوپسی نیز استفاده کرد) با سندرم آتروفی اپتیک اتوزوم غالب "پلاس" که میوپاتی میتوکندریال نیز دارند وجود داشته است. در بیوپسی به دلیل اختلال عملکرد شدید میتوکندری‌ها و تجمع آن‌ها، نمای Red-Ragged-Fibers ایجاد می‌شود. ژن OPA-1 مسئول بیش از ۷۵ درصد از جهش‌های بیماران با سندرم آتروفی اپتیک اتوزومال غالب می‌باشد؛ هرچند

این سندرم می‌تواند به صورت X-Linked با جهش در جایگاه ژنی OPA-2 یا اتوزومال مغلوب با جهش در جایگاه ژنی OPA-7 و یا اتوزومال غالب- مغلوب با جهش جایگاه ژنی OPA-3/8 بروز یابد. سهم هر یک از این جهش‌ها کم‌تر از ۱ درصد از کل بیماران سندرم‌های آتروفی اپتیک را شامل می‌شود و شایع‌ترین جهش در این بیماران (ADOA Syndrome)، جهش ژن اتوزومال غالب OPA-1 می‌باشد. نقش انواع مختلف جهش‌ها OPA در شدت علائم بیماری آتروفی اپتیک اتوزوم غالب غیرسندرمیک کم‌تر از جهش‌های ثانویه ژنوم هسته‌ای بوده و جهش‌های احتمالی ناشناخته ثانویه نقش بیش‌تری در تعیین شدت بیماری ایفا می‌کنند^۵.

جهش‌های ژن OPA همه سلول‌های بدن را تحت‌تاثیر قرار می‌دهند ولی علت بروز بیشتر علائم چشمی در این بیماران احتمالاً تحت استرس نور قرار داشتن دائمی سلول‌های گانگلیونی شبکه چشم و وابستگی بیشتر سلول‌های گانگلیونی شبکه چشم به ATP ساخته شده توسط میتوکندری‌ها می‌باشد. کاهش طول دندریتیک سلول‌های گانگلیونی شبکه، بهم‌خوردگی ساختار میلین به ویژه در سلول‌های میکروگلیا و اتوفازای سلول‌های عصب اپتیک از مهم‌ترین تغییرات یافت شده بافتی در مطالعات بافت‌شناسی مدل‌های حیوانی مبتلا بوده است^۳.

آزمایش Visual Evoked Potentials (VEPs) بیماران به صورت معمول تاخیر داشته و یا خاموش می‌باشد، که برای تشخیص این بیماری نیست و ممکن است در بیماران با علائم خفیف طبیعی باشد. در Pattern Electroretinogram (PERG) اغلب بیماران نسبت غیرطبیعی ۵۰:۹۵ N95 با کاهش آمپلیتود موج N۹۵ مشاهده می‌گردد^۴.

تشخیص افتراقی‌های سندرم آتروفی اپتیک اتوزوم غالب شامل توده‌های فشارنده عصب بینایی، اپتیک نوروپاتی ناشی از گلوکوم، اپتیک نوروپاتی‌های التهابی، اپتیک نوروپاتی‌های دمیلینیزان، اپتیک نوروپاتی‌های سمی (الکل- تنباکو)، ایسکمیک اپتیک نوروپاتی و انواع اپتیک نوروپاتی‌های ارثی مثل لبر بوده و معاینات بالینی، آزمایش‌های پاراکلینیکی و بررسی‌های ژنتیک برای رد این علل می‌تواند کمک‌کننده باشد^۵.

از تشخیص افتراقی‌های مهم، گلوکوم با فشار چشم طبیعی (Normal Tension Glaucoma) می‌باشد. نکته دارای اهمیت در این بیماران، وجود جهش برخی آل‌ل‌های ژن OPA در بیماران NTG است که بیشتر از گروه شاهد می‌باشد، ولی NTG در سنین بالاتری بروز یافته و دید مرکزی تا مراحل انتهایی دست‌نخورده می‌ماند^۶.

نظر حدت بینایی، میزان دید رنگ و تغییرات میدان بینایی و معاینات منظم سیستمیک، سیستم عصبی مرکزی، شنوایی و ثبت آن‌ها انجام می‌شود. ترک الکل و تنباکو که سبب آسیب میتوکندریال بیشتر شده و آسیب‌های اکسیداتیو ایجاد می‌کنند، می‌تواند برای این بیماران کمک‌کننده باشد.^۱

نتیجه‌گیری

در بررسی بیماران مبتلا به آتروفی عصب بینایی توجه به ADOA به عنوان شایع‌ترین علت اپتیک نوروپاتی ارثی باید مورد نظر بوده و این امر در پیگیری بیماران و بررسی اعضای خانواده آن‌ها نیز ضروری می‌باشد. علائم سیستم عصبی مرکزی همراه (علائم Plus) در بیماران با ODOA Plus Syndrome اغلب طی چند سال بعد از علائم بینایی ظاهر می‌شود بنابراین توجه به این موضوع و پیگیری‌های لازم برای کشف علائم عصبی همراه نقش تعیین‌کننده در کنترل بهتر بیماران ایفا می‌کند. به علت همپوشانی علائم بالینی ADOA plus Syndrome با بیماری‌های چندسیستمی میتوکندریال، در صورت وجود علائم مولتی سیستمیک در بیماران مبتلا به آتروفی عصب بینایی، بررسی جهش‌های میتوکندریال و ارزیابی ژن OPA کمک‌کننده می‌باشد.^۵ با وجود نبود درمان قطعی برای بیماران، روش‌های بازتوانی مانند کاشت حلزون شنوایی یا لوازم کمک بینایی می‌توانند در بهبود کیفیت زندگی این بیماران نقش مهمی ایفا نمایند.^۹

بین علل ارثی اپتیک نوروپاتی، Leber Hereditary Optic Neuropathy (LHON) از مهم‌ترین تشخیص افتراقی‌ها سندرم ADOA می‌باشد که اغلب در بیماران جوان با کاهش به نسبت حاد دید مرکزی و کاهش دید رنگ در هر دو چشم بروز پیدا می‌کند. بیماری انتقال میتوکندریال دارد و مردان علائم بیشتر و شدیدتری دارند. علائم همراه LHON شامل لرزش و کاهش رفلکس‌های تاندونی می‌باشد. از سایر تشخیص افتراقی‌های نادرتر ADOA می‌توان به Charcot-Marie-Tooth syndrome، Costeff syndrome، Wolfram Syndrome اشاره کرد.^۵

ADOA plus syndrome در طیف درگیری‌های میتوکندریال چندسیستمی قرار می‌گیرد، بنابراین در حضور شواهدی از درگیری چندسیستمی میتوکندریال، بررسی از نظر ژن OPA ضروری به نظر می‌آید. گزارش‌هایی از جهش‌های ژن MEN2A در بیماران ADOA plus syndrome مشاهده گردیده و بررسی‌های بیش‌تر تغییرات این ژن در ADOA Plus Syndrome در آینده می‌تواند اطلاعات کنونی ما از این سندرم را افزایش دهد.^۸

در صورت بروز ADOA و در دسترس نبودن بررسی ژنتیک برای ژن OPA در بیماران مبتلا و یا داشتن ظن بالینی قوی با وجود آزمون ژنتیک منفی، می‌توان تست ژنتیک را تکرار کرد یا از تست ژنتیک بستگان درجه یک بیمار استفاده نمود. البته به شرطی که جهش ژنتیکی به صورت جدید (denovo) نباشد.^۱

متأسفانه درمان قطعی برای بیماران ADOA یافت نشده است و مدیریت این بیماران با معاینات منظم و دوره‌ای چشم‌پزشکی از

منابع

1. Liu GT, Volpe NJ, Galetta SL. Liu, Volpe, and Galetta's Neuro-Ophthalmology E-Book: Diagnosis and Management: Elsevier Health Sciences; 2018.
2. Kjer P. Infantile optic atrophy with dominant mode of inheritance: a clinical and genetic study of 19 Danish families. *Acta Ophthalmol Suppl* 1959;164(Supp 54):1-147.
3. Lenaers G, Hamel C, Delettre C, et al. Dominant optic atrophy. *Orphanet Journal of Rare Diseases* 2012;7:1-12.
4. Votruba M. Optic disc morphology of patients with OPA1 autosomal dominant optic atrophy. *Br J Ophthalmol* 2003;87:48-53.
5. Brodsky MC. Pediatric neuro-ophthalmology: Springer Science & Business Media; 2010.
6. Holder G, Votruba M, Carter A, et al. Electrophysiological findings in dominant optic atrophy (DOA) linking to the OPA1 locus on chromosome 3q 28-qter. *Documenta Ophthalmologica* 1998;95:217-28.
7. Yu-Wai-Man P, Stewart J, Hudson G, et al. OPA1 increases the risk of normal but not high tension glaucoma. *Journal Med Genetics* 2010;47:120-5.
8. Rouzier C, Bannwarth S, Chaussonot A, et al. The MFN2 gene is responsible for mitochondrial DNA instability and optic atrophy 'plus' phenotype. *Brain* 2012;135:23-34.
9. Huang T, Santarelli R, Starr A. Mutation of OPA1 gene causes deafness by affecting function of auditory nerve terminals. *Brain Res* 2009;1300:97-104.