

## Wolfram Syndrome with Advanced Proliferative Diabetic Retinopathy: A Case Report and Review

Leila Rezaei, MD\*

Kermanshah University of Medical Science, Kermanshah, Iran

\*Corresponding Author: leyla\_rezaei60@yahoo.com

**Purpose:** Wolfram syndrome or DIDMOAD is a rare autosomal recessive neurological disorder characterized by clinical symptoms of diabetes insipidus, diabetes mellitus, hearing loss, and optic nerve atrophy. Due to the rarity of the disease, the rare prevalence of this disease, and the importance of identifying and patient recognition, this study aimed at introducing a patient with Wolfram syndrome, who was a candidate for vitrectomy with the diagnosis of retinal tachycardia.

**Case Report:** A 19-year-old girl with Wolfram with symptoms of diabetes mellitus, optic nerve and hearing atrophy, advanced Proliferative Diabetic Retinopathy, and Tractional Retinal Detachment was referred to Imam Khomeini Hospital for Vitrectomy.

**Conclusion:** Since optic nerve atrophy in the reported patient appears earlier than other symptoms, the referral of young diabetic patients for ophthalmologic examinations to early diagnosis is suggested. According to the results of this study, children with parents who have a family relationship and a family history of diabetes are more likely to develop Wolfram syndrome. So, it is necessary to pay attention to this issue in premarital counseling. Also, it is recommended that authorities make appropriate arrangements for screening susceptible patients for this syndrome.

**Keywords:** Advanced Proliferative Diabetic Retinopathy, Diabetes Mellitus, DIDMOAD, Tractional Retinal Detachment, Vitrectomy, Wolfram Syndrome

- Bina J Ophthalmol 2020; 25 (3): 331-337.

### معرفی یک بیمار مبتلا به سندرم ولفرام با رتینوپاتی دیابتی پرولیفراتیو پیشرفته: گزارش موردی و مروری بر مطالعات

دکتر لیلا رضایی\*

**هدف:** سندرم ولفرام یا DIDMOAD یک بیماری نادر عصبی و اتوزومال مغلوب است که با علائم بالینی دیابت بی‌مزه، دیابت شیرین (ملیتوس)، ناشنوایی و آتروفی عصب بینایی شناخته می‌شود. با توجه به شیوع کم و نادر بودن این بیماری و اهمیت آن از نظر شناخت بیمار، مطالعه حاضر با هدف معرفی یک بیمار مبتلا به سندرم ولفرام که با تشخیص دکولمان کششی شبکیه، کاندید ویتراکتومی بوده است، انجام گردید.

**معرفی بیمار:** یک دختر ۱۹ ساله مبتلا به سندرم ولفرام با علائم دیابت ملیتوس، آتروفی عصب بینایی و شنوایی، رتینوپاتی دیابتی پرولیفراتیو پیشرفته و دکولمان کششی شبکیه به بیمارستان آموزشی درمانی امام خمینی (ره) جهت ویتراکتومی ارجاع داده شد.

**نتیجه‌گیری:** از آنجایی که آتروفی عصب بینایی در بیمار گزارش شده نسبت به سایر علائم زودتر ظاهر شده است، ارجاع بیماران جوان دیابتی به چشم‌پزشک جهت انجام معاینات مربوطه تشخیص زودرس پیشنهاد می‌گردد. انتظار می‌رود که در فرزندان والدین دارای نسبت فامیلی همراه با سابقه‌ی ابتلا به دیابت نوع یک با احتمال بیشتری شاهد بروز سندرم ولفرام باشیم. بنابراین لازم است که در مشاوره‌های قبل از ازدواج و در برنامه‌های تنظیم خانواده به این مهم پرداخته شود و مسئولین مربوطه در خصوص غربالگری بیماران مستعد ابتلا به این سندرم، تمهیدات لازم را به عمل آورند.

**کلمات کلیدی:** دکولمان کششی شبکیه- دیابت شیرین- رتینوپاتی دیابتی پرولیفراتیو پیشرفته- سندرم ولگرام- ویتراکتومی

• مجله چشم‌پزشکی بینا ۱۳۹۹؛ دوره ۲۵، شماره ۳: ۳۳۷-۳۳۱.

\* دانشیار- چشم‌پزشک- فلوشیپ زجاجیه و شبکیه- دانشگاه علوم پزشکی کرمانشاه- کرمانشاه- ایران (email: Leyla\_rezaei60@yahoo.com)

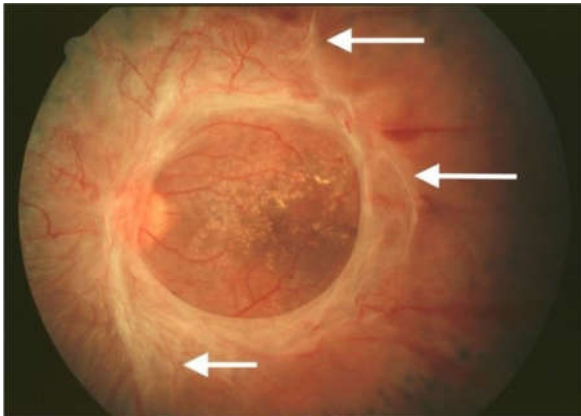
پرولیفراتیو پیشرفته (PDR)<sup>۱</sup>، دکولمان کششی شبکیه (TRD) و آتروفی عصب شنوایی صورت پذیرفت.

### معرفی بیمار

بیمار، یک دختر ۱۹ ساله و فرزند سوم خانواده، حاصل ازدواج فامیلی (دختر عمو پسر عمو) و مبتلا به دیابت شیرین تیپ یک با تشخیص از ۷ سالگی، تحت کنترل با مصرف منظم انسولین بود. کاهش بینایی از ۱۰ سالگی و کاهش شنوایی حسی عصبی پیش‌رونده با شروع از ۱۳ سالگی عنوان گردید. بیمار به علت تشدید کاهش بینایی هر دو چشم به‌ویژه چشم چپ به چشم‌پزشک مراجعه نموده و با تشخیص TRD چشم چپ به درمانگاه شبکیه بیمارستان آموزشی درمانی امام خمینی (ره) ارجاع داده شد. در زمان مراجعه، دید چشم راست در حد شمارش انگشتان از فاصله‌ی ۳ متری و دید چشم چپ در حد درک نور بود. در معاینه با اسلیت‌لمپ، در چشم راست آتروفی عصب بینایی و PDR و در چشم چپ خونریزی زجاجیه، آتروفی عصب بینایی و TRD مشهود بود. فوندوس فوتوگراف چشم چپ بیانگر آتروفی دیسک و نمای Wolf Jaw Detachment بود. در توموگرافی انسجام نوری (Optical Coherence Tomography: OCT) به عمل آمده، دکولمان شبکیه با درگیری مرکز دیده شد (تصویرهای ۱ و ۲). با توجه به آتروفی عصب بینایی هر دو سمت، به منظور رد تشخیص‌های داخل جمجمه‌ای، بیمار به متخصص نورولوژی ارجاع داده شد که در معاینات به‌عمل آمده و MRI مغزی، یافته مثبتی یافت نگردید. بیمار به علت TRD در چشم چپ، تحت جراحی ویتراکتومی عمیق از طریق پارس پلانا، ممبرانکتومی و تزریق روغن سیلیکون (تصویر ۳) و در چشم راست تحت لیزر فوتوکواگولاسیون پان‌رتینال قرار گرفت. هم‌چنین جهت بررسی‌های غدد به متخصص داخلی ارجاع شد. در آزمایش‌های به‌عمل آمده، آنمی هیپوکروم میکروسیت مشاهده گردید. وضعیت اسید و باز و میزان یون‌های سدیم، پتاسیم، کلسیم، فسفر طبیعی و کراتینین نیز در محدوده‌ی طبیعی قرار داشت. هم‌چنین آزمایش‌های تیروئیدی، معاینات از نظر بلوغ و بررسی هورمون‌های جنسی در محدوده طبیعی قرار داشت. نتایج نشان داد که حجم

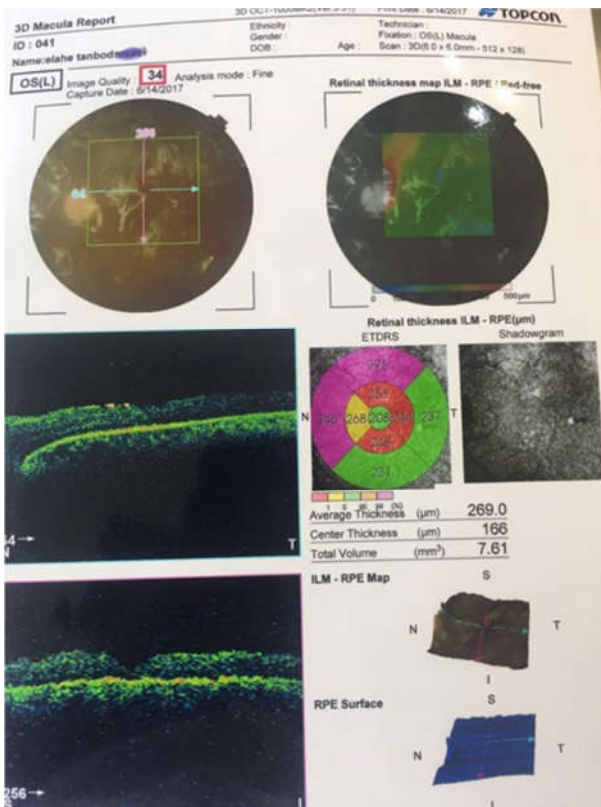
### مقدمه

سندرم ولگرام یا سندرم Didmoad یک بیماری ارثی نادر عصبی و اتوزومال مغلوب است که به دلیل اختلال در ژن WFS1 واقع در ناحیه 4p16.1 که یک ژن دخیل در عملکرد شبکیه آندوپلاسمی (ER) و میتوکندری است، به وجود می‌آید.<sup>۱</sup> WS برای اولین بار در سال ۱۹۳۸ توسط Wolfram و Wagener در میان ۴ فرزند از اعضای یک خانواده که مبتلا به دیابت شیرین و آتروفی عصب بینایی بودند، شناسایی گردید.<sup>۲</sup> این بیماری با علائم بالینی دیابت بی‌مزه، دیابت شیرین (دیابت ملیتوس)، ناشنوایی و آتروفی عصب بینایی شناخته می‌شود.<sup>۱</sup> شیوع آن یک مورد در هر ۷۷۰ هزار نفر در انگلستان و یک مورد در هر ۱۰۰ هزار نفر در آمریکای شمالی می‌باشد. برای تشخیص این سندرم وجود دیابت شیرین وابسته به انسولین و آتروفی بینایی (در صورت رد علل دیگر آتروفی عصب بینایی) کافی است. با این حال علاوه بر علائم اصلی، بسیاری از آنان دچار تظاهرات عصبی و کلیوی نیز می‌باشند. نشانگان عصبی این سندرم به‌صورت اختلال شناختی، اختلال تعادل، تشنج، انقباضات ناگهانی و غیرارادی عضلات، حرکات سریع و غیرارادی چشم، سرگیجه، اختلال بلع، اختلال تکلم، اختلالات رفتاری و خلقی از قبیل افسردگی شدید، سایکوز و رفتارهای تهاجمی و سندرم پارینود بروز می‌کند. درگیری کلیوی اغلب به‌صورت مثانه نوروپاتی، عفونت مکرر ادراری، هیدرونفروز، دریچه پیشابراه خلفی و انسداد مثانه است.<sup>۳</sup> متوسط طول عمر این بیماران ۳۰ سال بوده و مرگ معمولاً به علت نارسایی مرکز تنفس، ناشی از آتروفی ساقه مغز یا عوارض مربوط به آتونی سیستم ادراری یا آسپیراسیون و در موارد نادر، به علت خودکشی ناشی از افسردگی شدید اتفاق می‌افتد.<sup>۴-۶</sup> در تشخیص افتراقی WS، تمام موارد دیابت جوانان همراه با آتروفی اپتیک، آنمی پاسخ‌دهنده به تیمین، سندرم آلستروم، بیماری‌های میتوکندری، سندرم Kearn - Sayre و سندرم لورنس مون‌بیدل قرار می‌گیرد.<sup>۳</sup> با توجه به شیوع کم و نادر این بیماری و اهمیت شناسایی و پیگیری بیماران از نظر علائم و عوارض، مطالعه حاضر با هدف معرفی یک بیمار مبتلا به سندرم ولگرام با علائم دیابت شیرین با تشخیص رتینوپاتی دیابتی

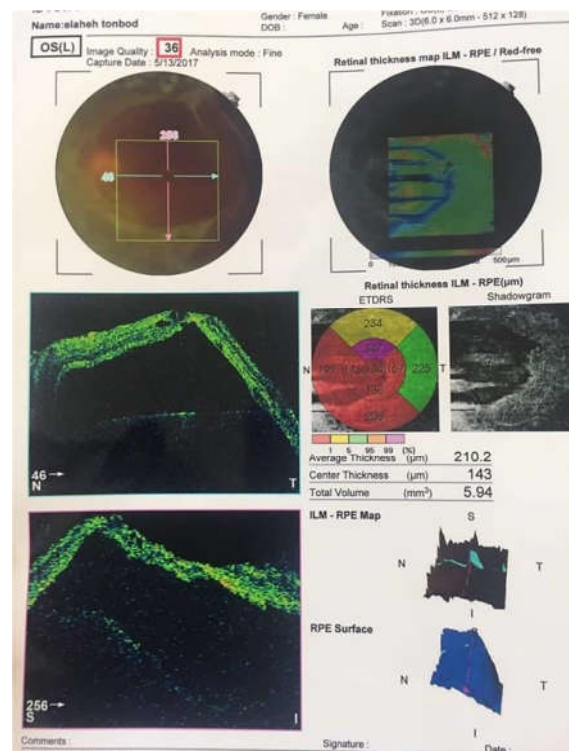


تصویر ۲- Wolf jaw Retinal Detachment

ادرار ۲۴ ساعته‌ی بیمار بیش از  $2 \text{ lit/m}^2$  بود و در آزمایش محرومیت از مایع به مدت ۶ ساعت که تحت شرایط کنترل شده انجام شد، اسمولاریته‌ی ادرار افزایش نیافت و در سطح ADH کم‌تر از محدوده طبیعی بود. میزان هموگلوبین A1C،  $8/5$  و میزان پپتید C کاهش یافته و anti GAD منفی گزارش شد. بنابراین با تکیه بر نتایج مذکور، دیابت شیرین نوع یک مورد تأیید قرار گرفت و به منظور کنترل علائم، اسپری بینی وازوپرسین تجویز و دوز انسولین دریافتی بیمار نیز تنظیم گردید. چشم‌پزشک با توجه به یافته‌های بالینی از جمله وجود دیابت شیرین، آتروفی عصب شنوایی و عصب بینایی در هر دو چشم، تشخیص سندرم ولفرام را در بیمار مطرح نمود.



تصویر ۳- فوندوس فوتوگراف و OCT چشم چپ بعد از عمل ویتراکتومی عمیق و برداشتن ممبران و تزریق روغن سیلیکون



تصویر ۱- فوندوس فوتوگراف چشم چپ که آتروفی دیسک و نمای Wolf Jaw Detachment مشهود است. در OCT به عمل آمده دکولمان شبکیه با درگیری مرکز مشاهده می‌شود.

چشم‌پزشک با توجه به یافته‌های بالینی از جمله وجود دیابت شیرین، آتروفی عصب شنوایی و عصب بینایی در هر دو چشم، تشخیص سندرم ولفرام را برای بیمار مطرح نمود. دیابت شیرین در ۸۷ درصد از بیماران مبتلا به سندرم ولفرام دیده می‌شود و متوسط سن بروز آن ۶ تا ۱۵ سالگی گزارش شده است.<sup>۷</sup> در بیمار

### بحث

بیمار یک دختر ۱۹ ساله، فرزند سوم خانواده، حاصل ازدواج فامیلی (دختر عمو پسر عمو) و مبتلا به دیابت شیرین تیپ یک با تشخیص از ۷ سالگی، تحت کنترل با مصرف منظم انسولین بود.

ادار، کاهش قابلیت انقباض مثانه و هیدرونفروز دیابتی بوده است. نابینایی کامل در سندرم ولفرام نادر است و برای تخریب شدید بینایی که نابینا تلقی شود، حدوداً ۷ سال زمان لازم است.<sup>۱۱</sup> آتروفی عصب بینایی بعد از ابتلا به دیابت از علائم مشخص سندرم ولفرام می‌باشد و از سن ۱۰ سالگی شروع می‌شود. با این حال بنابر مطالعه مروری Seyhmus تا سال ۲۰۰۷، ۵ مورد سندرم ولفرام بدون آتروفی عصب بینایی گزارش شده است. اما رتینوپاتی دیابتی در این بیماران به ندرت دیده می‌شود.<sup>۱۷-۲۰</sup> Cano و همکاران<sup>۲۱</sup> در مطالعه خود اظهار داشتند که این عارضه در ۳۵ درصد از بیماران مبتلا به سندرم ولفرام بعد از ۱۵ سالگی مشاهده می‌شود.<sup>۲۱</sup> در بیمار حاضر که کاهش بینایی وی از ۱۰ سالگی گزارش شده است، علاوه بر آتروفی عصب بینایی و آب مروارید قشری در هر دو چشم، PDR در چشم راست و TRD در چشم چپ مشاهده گردید. لازم به ذکر است که کاهش بینایی در وی از ۱۰ سالگی گزارش شده بود. در مطالعه توکا بنایی<sup>۲۲</sup> تنها یکی از ۵ بیمار گزارش شده، مبتلا به رتینوپاتی دیابتی بود. در مطالعه Toppings و همکاران<sup>۸</sup>، بیمار فاقد رتینوپاتی دیابتی و دچار آتروفی عصب بینایی از سن ۱۰ سالگی بود. در مطالعه Ito<sup>۹</sup> بیمار از سن ۳ سالگی به دلیل آتروفی عصب بینایی دچار فقدان بینایی شده بود. بیمار گزارش شده توسط پونه یزدانی<sup>۱۰</sup> در معاینه‌ی شبکه‌ی توسط افتالموسکوپ، ماکولا و سر عصب بینایی در هر دو طرف آتروفی بود.<sup>۱۰</sup> در مطالعه سمانه نوروزی اصل<sup>۱۱</sup>، در فوندوسکوپ بیمار، آتروفی عصب بینایی به صورت دیسک رنگ پریده و حدود مشخص بدون شواهد رتینوپاتی دیابتی گزارش گردید و علت اختلال بینایی، دمی‌لینزاسیون عصب و کیاسمای اپتیک بود. با این حال بیمار زهرا رضوی<sup>۱۴</sup> در ابتدای مراجعه شکایتی از اختلال دید نداشت و تنها یک سال بعد، دچار کاهش دید بسیار شدید به علت آتروفی عصب بینایی شد. در مطالعه مسعودرضا معنویت هر دو بیمار معرفی شده دچار آتروفی دوطرفه‌ی بینایی بودند و هیچ مدرکی مبنی بر رتینوپاتی دیابتی در آن‌ها مشاهده نشد.<sup>۱۲</sup> در مطالعه Toppings و همکاران، بیمار دچار آتروفی عصب بینایی بود.<sup>۸</sup> برخلاف مطالعات یاد شده در مطالعه Anitha<sup>۷</sup>، بیمار فاقد آتروفی عصب بینایی بود. در میان مطالعات ذکر شده در هیچ یک از بیماران آب مروارید دیده نشد. در حالی که در بیمار ما آب مروارید قشری مشهود بود. کاهش شنوایی حسی-عصبی در ۲۸/۶۲ درصد از بیماران مبتلا به سندرم ولفرام در دهه‌ی دوم زندگی و به طور متوسط در سنین ۱۶-۱۰ سالگی، به واسطه آتروفی عصب شنوایی و هسته‌های وستیبولوکولتر ایجاد می‌گردد.<sup>۱۸،۴،۲۳</sup> بیمار تحت

حاضر، دیابت شیرین تیپ یک از ۷ سالگی شناسایی گردید. Toppings و همکاران در مطالعه خود گزارش کردند که بیمار مورد نظر مبتلا به دیابت بارداری بوده که در سن ۳۶ سالگی برای بار اول در وی ظاهر شد.<sup>۸</sup> در مطالعه Ito بیمار گزارش شده مبتلا به دیابت شیرین بوده است.<sup>۹</sup> در مطالعه پونه یزدانی نیز در سن ۱۰ سالگی دیابت بیمار تشخیص داده شده بود.<sup>۱۰</sup> در گزارش موردی، سمانه نوروزی اصل، بیمار معرفی شده، از سن ۴ سالگی و قبل از بروز سایر علائم، دچار دیابت شیرین بوده و تحت درمان با انسولین قرار گرفته بود. سطح پایین پپتید C و منفی بودن Anti GAD نیز گزارش گردید.<sup>۱۱</sup> دیابت شیرین وابسته به انسولین در هر دو بیمار تحت بررسی مسعودرضا معنویت از سن ۶ سالگی تشخیص داده شد.<sup>۱۲</sup>

دیابت بی‌مزه در سندرم ولفرام ناشی از دژنراسیون و آتروفی هیپوتالاموس همراه با از دست دادن نرون‌های مترشح‌هی وازوپرسین در این غده است که منجر به فقدان این ماده می‌شود.<sup>۱۳،۴</sup> بنابراین توصیه می‌شود هر ۲ ماه، سدیم سرم بررسی شود و در صورت افزایش سدیم و یا بروز علائم بالینی دیابت بی‌مزه، اسپری وازوپرسین تجویز گردد.<sup>۱۱</sup> پزشک متخصص در مطالعه حاضر برای بیمار جهت کنترل علائم دیابت شیرین از جمله اختلالات اداری، اسپری بینی وازوپرسین تجویز کرد. در بیمار زهرا رضوی نیز به منظور کنترل اختلالات اداری ناشی از علائم دیابت شیرین اسپری وازوپرسین یک بار در روز تجویز گردید.<sup>۱۴</sup> بیماران دارای سندرم ولفرام در مطالعه مسعودرضا معنویت نیز هر دو مبتلا به دیابت شیرین بوده و یکی از آن‌ها دارای سابقه‌ی برون‌روی ادار (۱۲ لیتر در روز) به مدت ۶ سال و بی‌اختیاری ادار از ۲ سال پیش از مراجعه به درمانگاه بود. بیمار دیگر نیز دارای سه سال سابقه‌ی شب‌اداری، پلی‌اوریا و اختلال در دفع ادار بود. در هر دوی آن‌ها، سونوگرافی کلیه حاکی از اتساع Pelvicalyceal، هیدرونفروز هر دو کلیه، بزرگ‌شدن و فشار آتونیک مثانه بودند. با توجه به علائم مذکور برای هر دوی آن‌ها قرص زیر زبانی مینیرین از خانواده‌ی وازوپرسین تجویز گردید.<sup>۱۲</sup> در مطالعه Cremers و همکاران<sup>۱۵</sup> که به بررسی ۸۸ بیمار در متون مختلف پرداخته است، افزایش بیش از حد ظرفیت مثانه به کرات گزارش شده بود. Barret و همکاران<sup>۱۶</sup> نیز که به بررسی گسترده‌ی کشوری بیماران مبتلا به سندرم ولفرام در انگلستان پرداخته بودند، در ۵۸ درصد موارد اختلالات عملکرد مثانه گزارش شد. بیمار گزارش شده در مطالعه Anitha<sup>۷</sup> علاوه بر ابتلا به دیابت شیرین نوع یک از ۷ سالگی، دارای اختلال مادرزادی مجاری اداری، عفونت‌های مکرر

تشنج تونیک کلونیک ژنرالیزه شد که تحت درمان با داروی ضد تشنج قرار گرفت. Anitha<sup>۷</sup> در گزارش خود اظهار داشت که بیمار تشنجهای و حمله‌های مکرر صرع را تجربه کرده و در نهایت به علت سکتة مغزی فوت شد. لازم به ذکر است که هیچ درمانی برای اصلاح علت زمینه‌ای نورودژنراسیون در این بیماران وجود ندارد و تقریباً تمام آنها در نهایت به سمت عوارض تهدیدکننده حیات و مرگ زودرس پیش خواهند رفت.<sup>۴</sup>

همانطور که مشاهده شد بیمار مورد نظر حاصل یک ازدواج فامیلی بود و پدر و مادر وی با یکدیگر نسبت پسر عمو و دختر عمو داشتند. هم‌چنین مادر وی نیز مبتلا به دیابت بود. در مطالعه پونه یزدانی نیز خواهر بیمار مبتلا به دیابت بود.<sup>۱۰</sup> در مطالعه Ito<sup>۹</sup>، بیمار دارای سابقه‌ی خانوادگی دیابت شیرین بود. هم‌چنین با توجه به ارثی بودن این بیماری در مطالعه زهرا رضوی و سمانه نوروزی اصل و پونه یزدانی نیز همین نسبت فامیلی در پدر و مادر ذکر شده بود<sup>۱۱،۱۲</sup>. در مطالعه مسعودرضا معنویت<sup>۱۲</sup> دو بیمار دارای سندرم ولفرام با یکدیگر نسبت برادر و خواهر داشتند و دارای یک عموزاده با علائم مشابه سندرم ولفرام نیز بوده‌اند. در مطالعه Anitha<sup>۷</sup> بیمار مورد نظر دارای یک برادر کوچکتر و یک عموزاده با علائم مشابهی از سندرم ولفرام بود. با این حال در بیمار زهرا رضوی<sup>۱۴</sup> سابقه‌ی مثبتی از دیابت وابسته به انسولین و سایر علائم مشهود سندرم مذکور از جمله اختلال بینایی، شنوایی و دیابت ملیتوس در بستگان درجه یک وجود نداشت.

### نتیجه‌گیری

آتروفی عصب بینایی نسبت به سایر علائم با توجه به سن بروز آن، بعد از ابتلا به دیابت شیرین به عنوان زودرس‌ترین علامت خاص سندرم ولفرام ظاهر می‌گردد. از آن جایی که آتروفی عصب شنوایی، ناهنجاری‌های دستگاه ادراری و سایر علائم مذکور، دیرتر بروز می‌کنند، ارجاع بیماران جوان دیابتی به چشم‌پزشک جهت انجام معاینات مربوطه تشخیص زودرس این سندرم قبل از ایجاد سایر علائم، پیشنهاد می‌گردد. در مراحل بعدی بررسی اختلالات اورولوژیک نیز در تشخیص بیماری دارای اهمیت است.

همانطور که قبلاً نیز اشاره شد، این سندرم یک بیماری ارثی اتوزومال مغلوب است و از زمان تشخیص اولیه ژن WFS1 توسط Inoue<sup>۱۵</sup> و همکاران، تحقیقات مختلفی صورت گرفت که بیانگر بیش از ۵۰ جهش مجزا از این ژن بوده‌اند که این نتایج حاکی از ناهمگن بودن این سندرم از نظر ژنتیکی است.<sup>۲۴</sup> هرچند که در مطالعه اخیر تحلیل ژنتیکی انجام نشد اما با توجه به مطالب یاد

بررسی ما نیز کاهش شنوایی حسی پیش‌رونده با شروع از ۱۳ سالگی را ذکر کرد. در مطالعه سمانه نوروزی اصل<sup>۱۱</sup> در بررسی شنوایی‌سنجی انجام‌شده، کاهش شنوایی حسی دوطرفه در فرکانس‌های بیش از ۴۰۰۰ هرتز بدون افت شنوایی در فرکانس محاوره‌ای در بیمار تایید شد. در مطالعه زهرا رضوی<sup>۱۴</sup> نیز بیمار دچار اختلال مختصر شنوایی به صورت کاهش خفیف شنوایی در فرکانس‌های بالا بوده است.<sup>۱۴</sup> در مطالعه پونه یزدانی<sup>۱۰</sup> بیمار مبتلا به کاهش شنوایی حسی دوطرفه در فرکانس بالا بود. به‌طور کلی کاهش شنوایی حسی-عصبی دو طرفه، ابتدا در فرکانس‌های بالا ایجاد می‌شود و سپس فرکانس‌های پایین‌تر و محاوره‌ای را درگیر می‌کند.<sup>۱۱</sup> در مطالعه مسعود رضا معنویت، شنوایی بیمار ۲۰ ساله از سن ۱۶ سالگی کاهش یافته و شنوایی‌سنجی بیانگر کاهش شنوایی حسی دوطرفه در فرکانس بالا بود. در بیمار ۱۴ ساله وضعیت شنوایی طبیعی بود و عملکرد کلیه، کبد، تیروئید و آزمایشات خونی دیگر در هردوی آنها طبیعی گزارش گردید.<sup>۱۲</sup> در مطالعه Toppings<sup>۸</sup> و همکاران، کاهش شنوایی حسی از سن ۲۵ سالگی در بیمار گزارش شد. در مطالعه Ito<sup>۹</sup>، کاهش شنوایی حسی خفیف در بیمار گزارش گردید. در مطالعه Anitha<sup>۷</sup> بیمار موردنظر شواهدی از آتروفی شنوایی نداشته است. در آزمایشات به عمل آمده از بیمار تحت بررسی، آنمی هیپوکروم میکروسیتار مشاهده شد. وضعیت اسید و باز و میزان یون‌های سدیم، پتاسیم، کلسیم، فسفر طبیعی و کراتینین نیز در محدوده طبیعی قرار داشت. هم‌چنین آزمایشات تیروئیدی، معاینات از نظر بلوغ و بررسی هورمون‌های جنسی در محدوده طبیعی قرار داشت. بیمار مربوط به مطالعه Anitha<sup>۷</sup> مبتلا به هیپوگنادیسم و فاقد علائم ثانویه جنسی بود. آزمایش‌های خونی حاکی از کم‌خونی فقر آهن، کاهش هومورن‌های تیروئیدی، افزایش سطح سرمی کراتینین و نیتروژن ادرار بود. در سندرم ولفرام، علائم سیستم عصبی مرکزی مانند: اتاکسی مخچه‌ای، میوکلونوس، لرزش، تشنج، اختلال تکلم در ۲۸/۶۲ درصد از افراد و به‌طور معمول در دهه چهارم زندگی حملاتی شبیه سکتة بروز می‌کند. حتی در مطالعات اخیر، بروز علائم عصبی در سن ۱۵ سالگی و خیلی زودتر از آنچه در مطالعات قبلی بیان شده است، گزارش گردید<sup>۱۵</sup>. با این حال نتایج مشاوره مغز و اعصاب و MRI در مطالعه حاضر بیانگر طبیعی بودن وضعیت سیستم عصبی مرکزی بیمار است. برخلاف این یافته در مطالعه Ito<sup>۹</sup>، یافته‌های MRI بیانگر آتروفی متوسط مغز و مخچه بود. در مطالعه سمانه نوروزی اصل<sup>۱۱</sup>، بیمار معرفی شده هر چند معاینات نورولوژیک طبیعی داشته است اما در زمان بستری دچار یک نوبت

بیشتری ظاهر خواهند شد، حتی در صورت طبیعی بودن نتایج آزمایشات عصب شناختی، این بیماران باید به طور مکرر تحت غربالگری و معاینه‌ی عصبی قرار گیرند. با توجه به اهمیت بیماری از نظر پیش‌آگهی، هنوز شیوع آن در کشور گزارش نشده است. بنابراین لازم است که در این رابطه مطالعات اپیدمیولوژی توسط محققین صورت گیرد. همچنین توصیه می‌گردد که مسئولین مربوطه در خصوص غربالگری بیماران دارای شرایط از نظر ابتلا به این سندرم تمهیدات لازم را به عمل آورند.

### سپاس‌گزاری

بدین وسیله از همکاری کارشناسان واحد تحقیقات بالینی بیمارستان آموزشی درمانی امام خمینی (ره) کرمانشاه که با راهنمایی‌های خود ما را در تکمیل این مقاله یاری نمودند، تشکر و قدردانی می‌شود.

شده و گزارش موارد از مطالعات مختلف<sup>۱۰-۱۲،۱۴</sup> در رابطه با توارث این بیماری می‌توان اظهار داشت که در فرزندان والدینی که نسبت فامیلی دارند با احتمال بیشتری شاهد بروز این سندرم می‌باشیم. از جمله عوامل خطر ساز که با احتمال بیشتری وجود سندرم و لفرام را در بیماران دیابتی مورد تأیید قرار می‌دهد، سابقه خانوادگی دیابت قندی نوع یک یا بدون وجود این سندرم است<sup>۲۵</sup>. بنابراین لازم است که در مشاوره‌های قبل از ازدواج و در برنامه‌های تنظیم خانواده به این مهم پرداخته شود. همچنین ضروری است که فرزندان متولد شده از والدینی که نسبت فامیلی داشته و دارای علائمی مانند دیابت یا اختلالات شنوایی و بینایی ناشی از آتروفی اعصاب مربوطه هستند از نظر این سندرم مورد ارزیابی قرار گرفته و در اولین فرصت شناسایی و کنترل گردند تا با درمان به موقع از پیشرفت عوارض جلوگیری به عمل آید و با کمک‌های توانبخشی و ارجاع آنان به گروه‌های حمایتی ویژه به بهبود کیفیت زندگی آنها کمک شود. از آنجایی که عوارض عصبی، با گذشت زمان با احتمال

### منابع

- Domenech E, Gomez-Zaera M, Nunes V. Wolfram/DIDMOAD syndrome, a heterogenic and molecularly complex neurodegenerative disease. *Pediatric Endocrinology Rev: PER* 2006;3:249-57.
- Wolfram DJ, Wagener HP. Diabetes mellitus and simple optic atrophy among siblings: report of four cases. *Mayo Clin Proc* 1938;1:715-8.
- Rare Diseases Foundation of IRAN. available at <http://radoir.org>.
- Barrett TG, Bunday SE, Macleod AF. Neurodegeneration and diabetes: UK nationwide study of Wolfram(DIDMOAD) syndrome. *Lancet* 1995;346:1458-63.
- Barrett TG, Bunday SE. Wolfram (DIDMOAD) syndrome. *J Med Genet* 1997;34:838-41.
- Swift RG, Sadler DB, Swif M. Psychiatric findings in Wolfram syndrome homozygotes. *Lancet* 1990;336:667-9.
- Padmanabhan A, Parihar A, Vartak USC, et al. Wolfram syndrome: A rare case report. *Indian Journal of Pathology and Microbiology* 2019;62:477.
- Toppings N, McMillan J, Au P, et al. Wolfram Syndrome: A case report and review of clinical manifestations, genetics pathophysiology, and potential therapies. *Case Reports in Endocrinology* 2018;2018.
- Ito S, Sakakibara R, Hattori T. Wolfram syndrome presenting marked brain MR imaging abnormalities with few neurologic abnormalities. *Am J Neuroradiology* 2007;28:305-6.
- Yazdani P, Zamanfar D, Rostami Maskopaii S. A case report of Wolfram syndrome. 2017;6:68-74.
- Noroozi asl S, Javadinia SA. A Case report of Wolfram Syndrome. *Journal of Birjand University of Medical Sciences* 2013;20:102-7.
- Manaviat MR, Rashidi M, Mohammadi SM. Wolfram Syndrome presenting with optic atrophy and diabetes mellitus: two case reports. *Cases Journal* 2009;2:9355.
- Tessa A, Carbone I, Matteoli M, et al. Identification of novel WFS1 mutations in Italian children with Wolfram syndrome. *Human Mutation* 2001;17:348-9.
- Razavi Z, Taghdiri MM. A case report of Wolfram syndrome. *Rehabilitation Journal* 2006;7:75-7.
- Cremers CW, Wijdeveld PG, Pinckers AJ. Juvenile diabetes mellitus, optic atrophy, hearing loss, diabetes insipidus, atonia of the urinary tract and bladder, and other abnormalities (Wolfram syndrome). A review of 88 cases from the literature with personal observations on 3 new patients. *Acta Paediatr Scand Suppl* 1977;264:1-16.
- Barrett TG, Bunday SE, Macleod AF. Neurodegeneration and diabetes: UK nationwide study of Wolfram (DIDMOAD) syndrome. *Lancet* 1995;346:1458-63.
- Polymeropoulos MH, Swift RG, Swift M. Linkage of the gene for Wolfram syndrome to markers on the short arm of chromosome 4. *Nat Genet* 1994;8:95-7.
- Rabbani A, Kajbafzadeh A, Shabani R, et al. Wolfram syndrome: endocrinological features in a case series study and review of the literature. *Iran J Ped* 2007;17:140-6.
- d'Annunzio G, Minuto N, D'Amato E, et al. Wolfram syndrome (diabetes insipidus, diabetes, optic atrophy,

- and deafness): clinical and genetic study. *Diabetes care* 2008;31:1743-5.
20. Seyhmus A, Ugur K, Ihsan C, et al. Wolfram Syndrome: case report and review of the literature. *Compr Ther* 2007;33:18-20.
21. Cano A, Molines L, Valéro R, et al. Microvascular diabetes complications in Wolfram syndrome (diabetes insipidus, diabetes mellitus, optic atrophy, and deafness [DIDMOAD]): An age- and duration-matched comparison with common type 1 diabetes. *Diabetes Care* 2007;30:2327-30.
22. Banaie T, Zarei Ghanavati S, Hiradfar M, et al. Wolfram syndrome: report of five cases and review of literature. *Bina J Ophthalmol* 2005;10:481-8.
23. Simsek E, Simsek T, Tekgül S, et al. Wolfram (DIDMOAD) syndrome: a multidisciplinary clinical study in nine Turkish patients and review of the literature. *Acta Paediatrica* 2003;92:55-61.
24. Inoue H, Tanizawa Y, Wasson J, et al. A gene encoding a transmembrane protein is mutated in patients with diabetes mellitus and optic atrophy (Wolfram syndrome). *Nat Genet* 1998;20:143-8.
25. Moosajee M, Yu-Wai-Man P, Rouzier C, et al. Clinical utility gene card for: Wolfram syndrome. *European Journal of Human Genetics* 2016;24:1-4.