

A Rare Case of Myofibroma of Sclera in an Elderly Patient

Bagheri A, MD; Feizi S, MD; Rikhtehgar M.H*, MD; Mohammadi Torbati P, MD

Ocular Tissue Engineering Research Center, Shahid Beheshti University of Medical Sciences, Tehran, Iran

* Corresponding Author: hasan_794@yahoo.com

Purpose: To report a rare case of solitary myofibroma involving the sclera in an elderly person.

Case Report: The patient was a 93-year-old man complaining of a mass lesion in the lateral sclerolimbal area of his left eye; the lesion had enlarged suddenly since 20 days ago. Other examinations (including skin, heart, and ext) and lab data (CBC, Lipid profile, liver, and kidney function) were normal. The only medical history was laryngeal cancer with a history of radiotherapy 15 years ago. The tumor was excised completely. Histopathology reported solitary myofibroma. During two months of follow-up, no sign of recurrence was found.

Conclusion: Solitary myofibroma of the sclera may be a differential diagnosis of epi-bulbar masses, including squamous cell and peduncular squamous cell carcinomas, especially in patients with a history of cancer and radiation therapy.

Keywords: Laryngeal Cancer, Sclera, Solitary Myofibroma

- Bina J Ophthalmol 2020; 25 (3): 338-341.

گزارش یک مورد نادر میوفیبروم صلبیه در یک بیمار سالمند

دکتر عباس باقری^۱، دکتر سپهر فیضی^۲، دکتر محمدحسن ریخته‌گر^{۳*} و دکتر پیمان محمدی تربتی^۴

هدف: گزارش یک مورد میوفیبروم صلبیه در یک فرد سالمند و فاقد نشانه‌های پوستی و استخوانی اربیت.
معرفی بیمار: آقای ۹۳ ساله با شکایت توده هموراژیک اپی‌بولبار سمت لترال لیمبوس قرنیه چشم چپ که به طور ناگهانی در مدت ۲۰ روز بزرگ شده بود به درمانگاه مراجعه نمود. در بررسی‌های به عمل آمده از بیمار جز سابقه سرطان حنجره در ۱۵ سال گذشته و پرتودرمانی، تمامی معاینات سیستمیک از جمله پوست و قلب و داخلی طبیعی بود. توده به طور کامل خارج گردید و در بررسی آسیب‌شناسی آن، میوفیبروم گزارش شد. پس از دو ماه پی‌گیری علایمی از عود توده دیده نشد.
نتیجه‌گیری: میوفیبروم صلبیه که به صورت منفرد تظاهر می‌کند می‌تواند جزو تشخیص افتراقی‌های توده‌های اپی‌بولبار شامل سرطان اسکواموس ندولار و پداندکولار قرار گیرد به ویژه در مواردی که سابقه سرطان و پرتودرمانی را هم داشته باشد.
کلید واژه‌ها: سرطان حنجره- صلبیه- میوفیبروم منفرد

• مجله چشم‌پزشکی بینا ۱۳۹۹؛ دوره ۲۵، شماره ۳: ۳۳۸-۳۴۱.

• پاسخ‌گو: دکتر محمدحسن ریخته‌گر (hasan_794@yahoo.com)

۱- استاد- چشم‌پزشک- دانشگاه علوم پزشکی شهید بهشتی- تهران- ایران

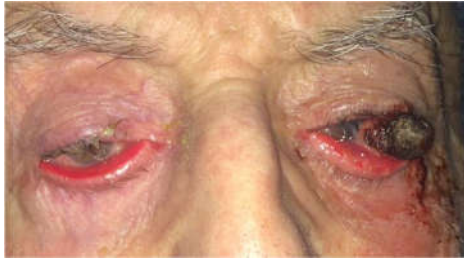۲- استادیار- چشم‌پزشک- دانشگاه علوم پزشکی شهید بهشتی- تهران- ایران

۳- فلوشیپ اکولوپلاستیک- چشم‌پزشک- دانشگاه علوم پزشکی شهید بهشتی- تهران- ایران

۴- دانشیار- پاتولوژیست- دانشگاه علوم پزشکی شهید بهشتی- تهران- ایران

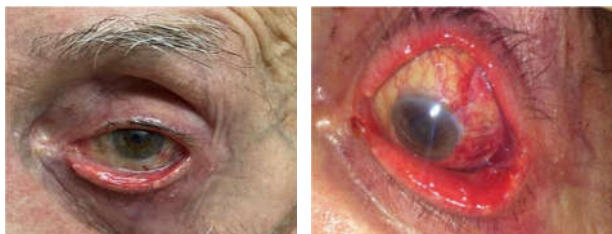📍 تهران- پاسداران- بوستان نهم- خیابان پایدارفرد (خیابان امیر ابراهیمی)- پلاک ۲۳- مرکز تحقیقات مهندسی بافت چشم

۲/۵ × ۱/۵ سانتی متر بود. علاوه بر آن اکتروپسیون ناشی از سن در پلاک‌های تحتانی هر دو چشم مشهود بود (تصویر ۱).



تصویر ۱- توده سفید و هموراژیک چسبیده به صلبیه سمت تمپورال لیمبوس و قرنیه چشم چپ

در معاینات صورت و بدن، ضایعه‌ای مشابه وجود نداشت. بیمار ارگانومگالی و لنفادنوپاتی نداشت. حرکات چشم طبیعی بود در ارزیابی‌های پاراکلینیک، نتایج آزمایشگاهی در محدوده طبیعی بود، الکتروکاردیوگرافی و رادیوگرافی قفسه سینه طبیعی بودند. وی سابقه ای از سرطان حنجره با پرتودرمانی را در ۱۵ سال گذشته ذکر می‌کرد. ضایعه چشمی با تشخیص‌های اولیه نئوپلاسم اسکواموس سطح چشم (OSSN) و توده متاستاتیک ندولار و پدانتولار تحت بیهوشی عمومی به طور کامل خارج گردید. عمل جراحی توده صلبیه با خونریزی شدید همراه بود. توده به صورت سطحی به صلبیه نفوذ کرده بود ولی در نهایت با برداشتن لایه به لایه از سطح صلبیه به طور کامل جدا گردید. میتومايسين با غلظت ۰/۰۲ درصد به مدت ۳ دقیقه در محل گذاشته شد و پس از شستشو با ۵۰ میلی‌لیتر محلول سالین بالانس (BSS)، پرده آمنیوتیک (AMT) به عنوان گرفت در محل نقص ملتحمه گذاشته شد (تصویر ۲ الف و ب).



تصویر ۲- الف- یک روز بعد از جراحی و گذاشتن پیوند پرده آمنیوتیک. ب- تصویر یک ماه پس از جراحی

در ارزیابی آسیب‌شناسی، تکثیر سلول‌های میوفیبروبلاست و فیبروبلاست گزارش شد و رنگ‌آمیزی اختصاصی

مقدمه

میوفیبروم منفرد جزو تومورهای نادر و خوش‌خیم مزانشیمال است که در کودکان و قبل از سن دو سالگی بروز می‌کند. اولین مورد این بیماری در سال ۱۹۵۴ معرفی گردید^۱ و به دنبال آن در سال ۱۹۸۱ توسط Chung و Enzinger آن جزو فیبروماتوزهای کودکان طبقه‌بندی شد^۲. در آسیب‌شناسی آن، تکثیر فیبروبلاستیک و میوفیبروبلاستیک وجود دارد و در رنگ‌آمیزی ایمونوهیستوشیمی برای ویمنتین (Vimentin) و SMA (Smooth Muscle Actin) مثبت و نسبت به ۱۰۰٪ و پانکراتین و CD۳۴ و HMB۴۵ منفی هستند.

میوفیبروماتوز سه زیرگروه دارد: میوفیبروم منفرد، میوفیبروم چندمرکزی بدون درگیری احشا و میوفیبروماتوز چندمرکزی با درگیری احشایی. پیش‌آگهی دو زیرگروه اول به دلیل محل قرارگیری تومور و ضایعه و میزان عود کم پس از برداشتن جراحی و پسرقت خود به خودی گهگاهی، حتی در تومورهایی که به طور ناقص برداشته شده و یا درمان نشده، بسیار عالی است^{۳-۵}. در مواردی که درگیری احشایی وجود دارد، پیش‌آگهی ضعیف‌تر است^۶. شیوع نوع منفرد این توده بیش‌تر از انواع چندمرکزی است و به طور معمول در نوجوانان و بزرگسالان و بیش‌تر در مردان رخ می‌دهد^۷.

این تومور به طور عمده در پوست، بافت زیرجلدی یا عضله ناحیه سر و گردن و به طور معمول در اندام‌های فوقانی و تنه بروز می‌کند^۲. میوفیبروم‌های منفرد بدون علامت هستند مگر در مواردی که یک درد مزمن به علت اثر فشاری بر عصب مجاور و بافت اطراف ایجاد می‌شود. موارد کمی که با درگیری چشم گزارش شده اند در ناحیه خارج از چشم از جمله پلک‌ها و بافت‌های نرم و استخوان‌های اربیت گزارش شده بود^{۲۱-۲۷}. در این مقاله به گزارش اولین مورد از میوفیبروم صلبیه در یک بیمار سالمند و نحوه درمان آن پرداخته می‌شود.

معرفی بیمار

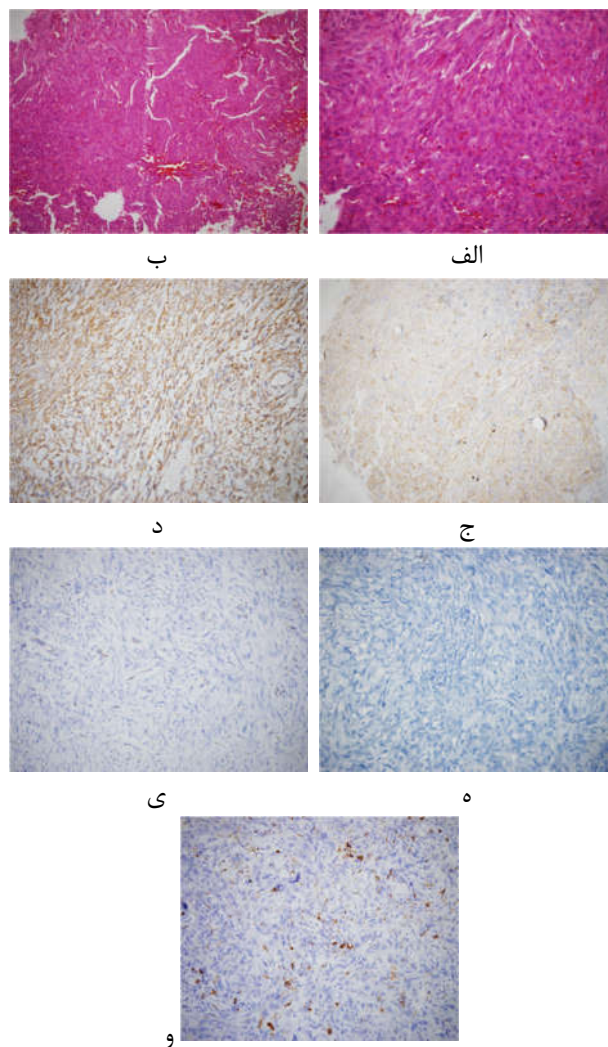
بیمار آقای ۹۳ ساله‌ای بود که با توده اپی‌بولبار چشم چپ با رشد تدریجی طی یک سال گذشته به درمانگاه مراجعه نموده بود. توده از ۲۰ روز گذشته به طور ناگهانی به دلیل خونریزی داخل آن، بزرگ شده بود. معاینه دید هر دو چشم به دلیل کاتاراکت شدید کاهش یافته و معادل ۲۰/۲۰۰ و فشار هر دو چشم طبیعی بود. توده سفید، قرمز رنگ و هموراژیک اپی‌بولبار نزدیک لیمبوس چشم چپ مشهود بود که به اسکلارا چسبندگی داشت و اندازه آن

چند مرکزی تهاجمی متفاوت است. این توده‌ها به طور معمول خودمحدود شونده بوده و پسرفت خود به خودی دارند و اسامی متفاوتی از جمله میوفیبروماتوز نوزاد، همانژیوپریسیتوم مادرزادی نوزادی و یا فیبروماتوز مادرزادی نوزادی را به خود اختصاص می‌دهند. به طور کلی این بیماری سه زیرگروه از جمله میوفیبروم منفرد، متعدد و عمومی دارد.^{۱۴}

در میوفیبروم منفرد، درگیری احشایی وجود ندارد و یا خیلی نادر است. در فرم متعدد با درگیری احشایی می‌تواند پارانشیم ریه، دیواره قلب و غده تیروئید و... را درگیر کند. نوع چند مرکزی و متعدد، توارث فامیلی دارد و در ابتدای سال‌های زندگی با تعداد بالای ۱۰۰ ضایعه تظاهر می‌کند. میوفیبروم اربیتال جزو گروه‌های نادر و خوش خیم و اغلب به صورت انفیلتراسیون موضعی در کودکان با سنین پایین رخ می‌دهد.^{۲۲} به طور معمول یک توده بدون علامت و با محدوده مشخص در پوست وجود دارد. این ضایعه ممکن است قرمز و تلانژکتاتیک و شبیه یک بیماری التهابی باشد.^{۸،۱۲}

حدود ۷۰ درصد از موارد میوفیبروم‌ها منفرد هستند و به طور نادر در اطراف چشم، در محدوده پلک‌ها و اربیت قرار دارد.^{۲۱-۷} اولین مورد آن در سال ۲۰۰۷، خانمی ۱۹ ساله‌ای بود که در ابتدا تشخیص اسکلریت ندولار مطرح شده بود ولی به دلیل عدم پاسخ به درمان و داروهای ضدالتهابی، توده به طور کامل خارج و در آسیب‌شناسی، میوفیبروم گزارش گردید.^{۲۳} این بیمار، دومین مورد از میوفیبروم منفرد است که صلبیه را درگیر کرده و اولین مورد گزارش شده در یک بیمار سالخورده است. در ابتدا تشخیص‌های افتراقی گسترده از وضعیت خوش خیم تا بدخیم از جمله گرانولوم پیوژنیک، هیستوسیتوم فیبروز، نوروفیبروما، همانژیوپریسایتوم، لیومیوسارکوم، توده متاستاتیک و اسکواموس سل کارسینوما (OSSN) برای بیمار مطرح شد.^۴ به دلیل سابقه قبلی سرطان حنجره و پرتودرمانی انجام شده، تشخیص OSSN و توده متاستاتیک به عنوان تشخیص‌های اولیه مطرح شده بود. به دنبال بیوپسی انجام شده، تشخیص قطعی میوفیبروم با ویژگی‌های متمایز و غیرتهاجمی تومور گزارش شد، اگرچه بیشتر موارد میوفیبروم‌ها یک الگوی دومرحله‌ای از سلول‌های دوکی محیطی و سلول‌های شبیه همانژیوپریسایتوم مرکزی با سیتوپلاسم انوزینوفیلیک را نشان می‌دهند و رنگ‌آمیزی اختصاصی ایمونوهیستوشیمی برای ویمنتین و SMA مثبت و اغلب نسبت به S100 و CD34 منفی است. همه این یافته‌ها از تشخیص میوفیبروم منفرد حمایت می‌کرد. در مورد درمان به دلیل

ایمونوهیستوشیمی ویمنتین و SMA (smooth muscle actin) مثبت بود و تشخیص میوفیبروم صلبیه قطعی شد. (تصویر ۳) پس از عمل و خارج کردن تومور، علایمی از عود در مدت دو ماه پی‌گیری مشاهده نشد. پس از آن بیمار جهت پی‌گیری مراجعه نکرد.



تصویر ۳- الف- رنگ‌آمیزی با بزرگ‌نمایی ۴۰× H&E: تکثیر سلول‌های میوفیبروبلاستیک به شکل سلول‌ها دوکی شکل و بدون وجود میتوز-ب- رنگ‌آمیزی ۱۰۰× H&E: وجود سلول‌های انوزینوفیلیک حاوی هموراژی شبیه همانژیوپریسیتوم ج- رنگ‌آمیزی اختصاصی SMA مثبت، د- رنگ‌آمیزی اختصاصی vimentin مثبت، ه- رنگ‌آمیزی اختصاصی HMB45 منفی، ی- رنگ‌آمیزی اختصاصی CD34 منفی، و- رنگ‌آمیزی اختصاصی S100 منفی

بحث

تظاهرات بالینی میوفیبروم از فرم خوش خیم موضعی تا

شیمی‌درمانی در درمان میوفیبروم منفرد وجود ندارد. بنابراین پی‌گیری منظم پس از جراحی پیشنهاد می‌گردد.^{۲۵}

نتیجه‌گیری

در تشخیص افتراقی‌های توده‌های صلبیه در بیماری با سابقه سرطان، می‌توان میوفیبروم را در نظر داشت. این مورد اولین نمونه گزارش شده از میوفیبروم منفرد مربوط به صلبیه در یک فرد سالمند بود که برداشتن محافظه‌کارانه با حفظ ساختارهای طبیعی چشم به دلیل رفتار خوش‌خیم تومور باید انجام شود.

خوش‌خیم بودن توده و احتمال پسرقت خودبه‌خودی و به ندرت تبدیل شدن به نوع بدخیم، پی‌گیری آن توصیه می‌گردد.^{۱۶،۲۱} میزان عود توده کم‌تر از ۱۰ درصد است.^{۳-۵} ولی به دلیل علائم خون‌ریزی‌دهنده و درد ناشی از فشار تومور در حال بزرگ شدن، بیمار تحت جراحی و برداشتن کامل توده قرار گرفته بود و هیچ عارضه و عودی در طول دوره پی‌گیری دو ماهه رخ نداده بود. با وجود حاشیه‌های جراحی مثبت، عود در میوفیبروم بسیار نادر است ولی هنوز هدف نهایی باید عمل جراحی به طور کامل باشد^{۲۴} و هیچ مدرکی قطعی مبنی بر حمایت از پرتودرمانی و یا

منابع

1. Stout AP. Juvenile fibromatoses. *Cancer* 1954;7:953-78.
2. Chung EB, Enzinger FM. Infantile myofibromatosis. *Cancer* 1981;48:1807-18.
3. Lo LJ, Hsueh C, Noordhoff MS, et al. Infantile myofibromatosis: a solitary lesion involving the upper lip. *Ann Plast Surg* 1997;39:624-7.
4. Toren A, Perlman M, Polak-Charcon S, et al. Congenital hemangiopericytoma/ infantile myofibromatosis: radical surgery versus a conservative "wait and see" approach. *Pediatr Hematol Oncol* 1997;14:387-93.
5. Iijima S, Suzuki R, Otsuka F. Solitary form of infantile myofibromatosis: a histologic, immunohistochemical, and electron microscopic study of a regressing tumor over a 20-month period. *Am J Dermatopathol* 1999;21:375-80.
6. Beck JC, Devaney KO, Weatherly RA, et al. Pediatric myofibromatosis of the head and neck. *Arch Otolaryngol Head Neck Surg* 1999;125:39-44.
7. Tokano H, Ishikawa N, Kitamura K, et al. Solitary infantile myofibromatosis in the lateral orbit floor showing spontaneous regression. *J Laryngol Otol* 2001;115:419-21.
8. Linder JS, Harris GJ, Segura AD. Periorbital infantile myofibromatosis. *Arch Ophthalmol* 1996;114:219-22.
9. Hidayat AA, Font RL. Juvenile fibromatosis of the periorbital region and eyelid. A clinicopathologic study of six cases. *Arch Ophthalmol* 1980;98: 280-5.
10. Witschel H. Congenital solitary fibromatosis of the eyelid. *Ophthalmologica* 1982;185:1-6.
11. Cruz AA, Maia EM, Burmamm TG, et al. Involvement of the bony orbit in infantile myofibromatosis. *Ophthalm Plast Reconstr Surg* 2004;20:252-4.
12. Stanford D, Rogers M. Dermatological presentations of infantile myofibromatosis: a review of 27 cases. *Australas J Dermatol* 2000;41:156-61.
13. Duffy MT, Harris M, Hornblass A. Infantile myofibromatosis of orbital bone. A case report with computed tomography, magnetic resonance imaging, and histologic findings. *Ophthalmology* 1997;104:1471-4.
14. Kodsi SR, Shetlar DJ, Campbell RJ, et al. A review of 340 orbital tumors in children during a 60-year period. *Am J Ophthalmol* 1994;117:177-82.
15. Waeltermann JM, Huntrakoon M, Beatty EC Jr, et al. Congenital fibromatosis (myofibromatosis) of the orbit: a rare cause of proptosis at 8
16. Shields CL, Husson M, Shields JA, et al. Solitary intraosseous infantile myofibroma of the orbital roof. *Arch Ophthalmol* 1998;116:1528-30.
17. Friis J, Daugaard S, Heegaard S, et al. Solitary myofibroma of the eyelid. *Acta Ophthalmol Scand* 2004;82:109-111.
18. Campbell RJ, Garrity JA. Juvenile fibromatosis of the orbit: a case report with review of the literature. *Br J Ophthalmol* 1991;75:313-6.
19. Stautz CC. CT of infantile myofibromatosis of the orbit with intracranial involvement: a case report. *AJNR Am J Neuroradiol* 1991;12:184-5.
20. Bayramlar H, Hepsen IF, Sarac K, et al. Periorbital solitary-type infantile myofibromatosis. *J Pediatr Ophthalmol Strabismus* 1997;34:63-5.
21. Westfall AC, Mansoor A, Sullivan SA, et al. Orbital and periorbital myofibromas in childhood: two case reports. *Ophthalmology* 2003;110:2000-5
22. Mynatt C, Feldman K, Thompson L. Orbital infantile myofibroma: A case report and clinicopathologic review of 24 cases from the literature. *Head Neck Pathol* 2011;5:205-15.
23. Pitipol Choopong, Petur G. Nielsen, Elliot M. Perlman, John J. Huang, Thaddeus P. Dryja, and C. Stephen Foster. Solitary Myofibroma of the Sclera. *Cornea* 2007;26:114-6.
24. Persaud T, Nik N, Keating R, Boyajian MJ, Przygodzki RM, Nemi A, et al. Solitary orbital infantile myofibroma: A case report and review of the literature. *JAAPOS* 2006;10:283-4.
25. Rodrigues E, Shields C, Eagle R, Marr B, Shields J. Solitary intraosseous orbital myofibroma in four cases. *Ophthalmic Plastic Reconstr Surg* 2006;22:292-5.