

## Strabismus Surgery in a Case of Inferior Rectus Aplasia with a Relatively Small Amount of Hypertropia

Feizi M, MD\*; Bagheri A, MD; Ansari I, MD; Barkhordary SH, MD; Golalipour M, MD

Ocular Tissue Engineering Research Center, Shahid Beheshti University of Medical Sciences, Tehran, Iran

\* Corresponding Author: mohadeseh\_feizi@yahoo.com

**Purpose:** To report the result of strabismus surgery in a case of inferior rectus aplasia with a relatively small amount of hypertropia.

**Case Report:** A 22-year-old man was referred to the strabismus clinic for evaluation of an abnormal head posture and right eye deviation. Eyes exam revealed a best-corrected visual acuity of 10/10 in both eyes; the patient had a right head tilt along with a right hypertropia and exotropia. The hypertropia measured 14 PD in the primary gaze position and increased during the right gaze and left head tilt. The exotropia had an A-pattern. Ocular motility revealed downgaze limitation of the right eye in the abduction; however, in straight downgaze, the right eye passed the midline with a moderate overaction of the left superior oblique muscle. Based on the initial clinical findings, a diagnosis of right inferior rectus palsy was made. Intraoperatively, a positive force duction test indicating superior rectus restriction was noted; therefore, we planned to perform a right superior rectus recession along with a right inferior rectus resection. However, after recessing the right superior rectus, we were surprised to find that the IR muscle was not present, and there were only a few strands of fibrovascular tissue in that region. We changed our surgical plan and performed transposition of inferior oblique muscle to the expected site of insertion of aplastic IR muscle 6.5 mm from the limbus after a 6 mm resection. After surgery, the absence of IR muscle was confirmed by an orbital CT scan (Figure 2). Post-operatively, the patient's eyes were orthophoric in the primary position, and his abnormal head posture was significantly improved. The exam findings remained stable until his last visit at the sixth postoperative month.

**Conclusion:** Inferior rectus aplasia should be kept in mind as a differential diagnosis of congenital inferior rectus muscle paresis/palsy. This condition may manifest with a modest amount of hypertropia in the primary position, and the ipsilateral superior oblique muscle may be over-active, thus generating enough force to move the eye downward past the midline. Orbital imaging is the only way to arrive at a definitive diagnosis preoperatively.

**Keywords:** Aplasia of Extraocular Muscle, Inferior Rectus Aplasia, Inferior Rectus Hypoplasia, Small Angle Strabismus

- Bina J Ophthalmol 2020; 25 (3): 346-350.

### جراحی در یک مورد آپلازی مادرزادی عضله رکتوس تحتانی با بروز هیپرتروپی به مقدار کم

دکتر محدثه فیضی<sup>۱</sup>، دکتر عباس باقری<sup>۱</sup>، دکتر ایمان انصاری<sup>۲</sup>، دکتر شهریار برخوردار<sup>۱</sup>، دکتر محیا گلعلی پور<sup>۱</sup>

**هدف:** گزارش بالینی یک مورد بروز هیپرتروپی به میزان کم در آپلازی مادرزادی عضله رکتوس تحتانی و جراحی آن  
**معرفی بیمار:** آقای ۲۲ ساله به دلیل وضعیت غیرطبیعی سر و انحراف چشم به درمانگاه استرابیسم ارجاع شده بود. در معاینه، دید هر دو چشم ۱۰/۱۰ با رفرکشن پلانو و سر بیمار به سمت راست تیلت بود. در بررسی حرکات چشم، محدودیت حرکت چشم راست به پایین به خصوص در ابداکشن وجود داشت. در تست پریسم کاورتست متناوب در موقعیت اولیه نگاه (Primary Position) با سر صاف و بدون Head tilt، مقدار ۱۴ پریسم دیوپتر هیپرتروپی به همراه ۶ پریسم دیوپتر اگزوتروپی همراه پاترن A

در چشم راست وجود داشت. میزان هیپرتروپی در نگاه به راست و تیلت سر به سمت چپ افزایش می‌یافت. بیمار با تشخیص فلج مادرزادی عضله رکتوس تحتانی تحت عمل جراحی قرار گرفت. پس از رسشن عضله رکتوس فوقانی به میزان ۴ میلی‌متر مشاهده شد که عضله رکتوس تحتانی در محل آناتومیک وجود ندارد و برای بیمار رزکشن به همراه آنتریور ترانسپوزیشن عضله مایل تحتانی انجام شد. پس از جراحی انحراف در موقعیت اولیه نگاه و وضعیت غیرطبیعی سر اصلاح شد و در ۶ ماه پیگیری تغییری نکرد. آپلازی عضله رکتوس تحتانی پس از جراحی به وسیله تصویربرداری CT اسکن اربیت تایید شد.

**نتیجه‌گیری:** ویژگی‌های بالینی آپلازی مادرزادی عضله رکتوس تحتانی شباهت زیادی با پارزی/فلج عضله رکتوس تحتانی دارد و شامل هیپرتروپی، محدودیت نگاه به پایین به ویژه در ابداکشن، Incyclotorsion، استرایسیسم A-pattern و وضعیت غیرطبیعی سر است. میزان هیپرتروپی در موقعیت اولیه نگاه و شدت محدودیت نگاه به پایین، شاخص‌های مفیدی برای افتراق این شرایط نیست. تصویربرداری برای افتراق این دو تشخیص قبل از جراحی ضروری است.

**کلمات کلیدی:** آپلازی مادرزادی عضله رکتوس تحتانی - فلج/پارزی مادرزادی عضله رکتوس تحتانی - تصویربرداری اربیت

• مجله چشم‌پزشکی بینا ۱۳۹۹؛ دوره ۲۵، شماره ۳: ۳۵۰-۳۴۶.

• پاسخ‌گو: دکتر محدثه فیضی (e-mail: mohadeseh\_feizi@yahoo.com)

۱- استادیار- چشم پزشکی- مرکز تحقیقات چشم- دانشگاه علوم پزشکی شهید بهشتی- تهران- ایران

۲- استاد- چشم پزشکی- مرکز تحقیقات چشم- دانشگاه علوم پزشکی شهید بهشتی- تهران- ایران

۳- دستیار چشم‌پزشکی- مرکز تحقیقات چشم- دانشگاه علوم پزشکی شهید بهشتی- تهران- ایران

۴- چشم پزشکی- مرکز تحقیقات چشم- دانشگاه علوم پزشکی شهید بهشتی- تهران- ایران

📍 تهران- پاسداران- بوستان نهم- خیابان پایدارفرد (خیابان امیر ابراهیمی)- پلاک ۲۳- مرکز تحقیقات مهندسی بافت چشم

## مقدمه

آپلازی مادرزادی یا عدم وجود عضلات خارج چشمی یک یافته نادر است. شایع‌ترین عضلات درگیر در این موارد عضله مایل فوقانی و به دنبال آن عضله رکتوس تحتانی می‌باشند اگرچه به ندرت، ممکن است سایر عضلات خارج چشمی نیز درگیر شوند<sup>۱</sup>. فقدان مادرزادی عضلات خارج چشمی ممکن است به عنوان یک یافته ایزوله یا در ارتباط با سندرم‌های کرانیوفاسیال دیده شود<sup>۲،۳</sup>. آپلازی مادرزادی عضله رکتوس تحتانی در ارتباط با ناهنجاری‌های مانند میکروفتالمی، کلوبوما و سندرم Axenfeld-Rieger نیز گزارش شده است<sup>۴</sup>. در اینجا ما یک مورد آپلازی عضله رکتوس تحتانی ایزوله به همراه هیپرتروپی با زاویه نسبتاً کوچک را گزارش می‌کنیم که به صورت موفقیت‌آمیز توسط رزکشن و جابه‌جایی قدامی عضله مایل تحتانی به همراه رسشن عضله رکتوس فوقانی همان طرف تحت درمان قرار گرفت.

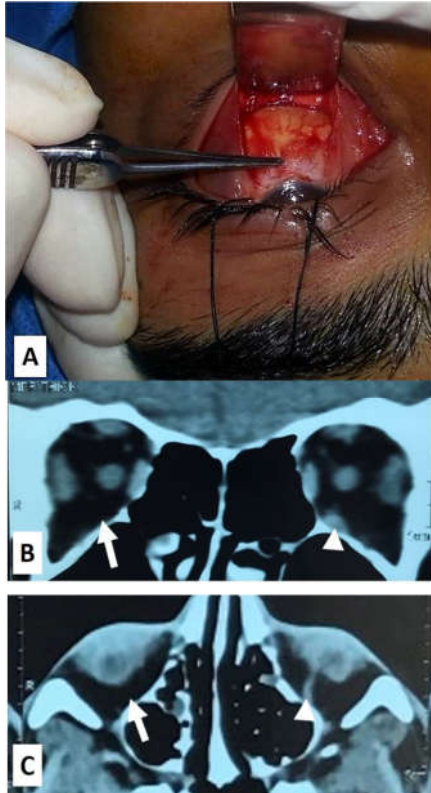
## معرفی بیمار

آقایی ۲۲ ساله به دلیل وضعیت غیرطبیعی سر و انحراف چشم راست به درمانگاه استرایسیسم مراجعه کرده بود. بیمار سابقه هیچگونه بیماری سیستمیک را ذکر نمی‌کرد و سابقه‌ای از انحراف چشمی در خانواده وجود نداشت. در معاینه بهترین حدت بینایی

در هر دو چشم ۱۰/۱۰ با رفرکشن پلانو، مارکوس‌گان منفی و فشار چشم هر دو سمت در محدوده طبیعی بود. استریئوپسیس در تست Titmus به میزان ۴۰۰ arc sec وجود داشت. در سایر معاینات، اتاقت قدامی و خلفی هر دو چشم نکته پاتولوژیکی مشاهده نشد. سر بیمار به طرف راست تیلت بود. در معاینه حرکات چشم، محدودیت حرکت چشم راست به پایین وجود داشت که در ابداکشن شدیدتر می‌شد ولی در حرکت مستقیم چشم به پایین، از خط میانی (میدلاین) عبور می‌کرد. پرکاری عضله مایل فوقانی چپ نیز وجود داشت (تصویر ۱). در وضعیت اولیه نگاه و با اندازه‌گیری انحراف به روش Prism Cover Test، چشم راست ۱۴ پریسم‌دیوپتر هیپرتروپی به همراه ۶ پریسم‌دیوپتر اگزوتروپی داشته که در نگاه به راست مقدار هیپرتروپی به ۲۰ پریسم‌دیوپتر و در تیلت سر به چپ به ۳۰ پریسم‌دیوپتر افزایش پیدا می‌کرد. اگزوتروپی به صورت A-pattern بوده و میزان آن در نگاه به پایین به ۲۰ پریسم‌دیوپتر افزایش می‌یافت (تصویر ۱). هم‌چنین در معاینه، فوندوس اینتورشن در چشم راست وجود داشت. در تست دابل مادوکس راد نیز ۱۰ درجه اینتورشن چشم راست به صورت ساجکتیو گزارش شد.

براساس یافته‌های بالینی اولیه، بیمار با تشخیص فلج عضله رکتوس تحتانی راست تحت عمل جراحی قرار گرفت. در حین

افقی انجام نشد. ابتدا عضله مایل تحتانی به اندازه ۶ میلی‌متر رزکت گردید و سپس به محل مورد انتظار اینسرشن عضله راست تحتانی آپلاستیک در فاصله ۶/۵ میلی‌متر از لیمبوس جابجا شد. پس از عمل جراحی و بهبودی اولیه، برای بیمار CT اسکن صورت گرفت و عدم وجود عضله رکتوس تحتانی تایید گردید (تصویر ۲).

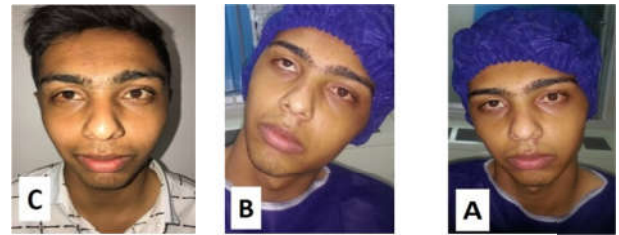

تصویر ۲- A: تصویر حین جراحی (از دید جراح) نبود عضله راست تحتانی و جایگزینی بافت فیبروواسکولار را نشان می‌دهد. CT اسکن اربیت نمای کورونال (B) و نمای اگزیتال (C) نبود عضله راست تحتانی (فلش سفید) در سمت راست و عضله راست تحتانی طبیعی (مثلث سفید) را در سمت چپ نشان می‌دهد.

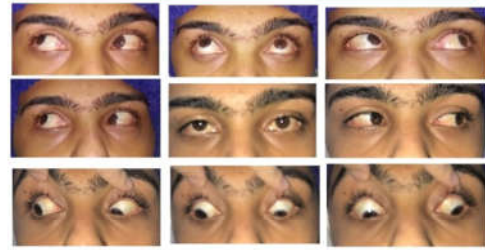
در تصویر CT اسکن بعد از عمل از مقاطع قدامی‌تر تغییر مسیر عضله اینفریور ابلیک راست به سمت گلوب و افزایش ضخامت آن نسبت به سمت مقابل نیز قابل مشاهده بود که احتمالاً به دلیل کوتاه شدن مسیر آن می‌باشد (تصویر ۳).

بعد از عمل و در وضعیت اولیه نگاه، بیمار ارتوفوریک بود و وضعیت غیرطبیعی سر بیمار به طور قابل‌توجهی بهبود یافت و هیپرتروپی در نگاه به راست و چپ وجود نداشت. با این وجود، در چشم راست مقادیری از محدودیت حرکت چشم در نگاه مستقیم به پایین و در ابداکشن باقی ماند. هم‌چنین مقادیری از محدودیت حرکت به سمت بالا و کم‌کاری عضله مایل تحتانی راست ایجاد

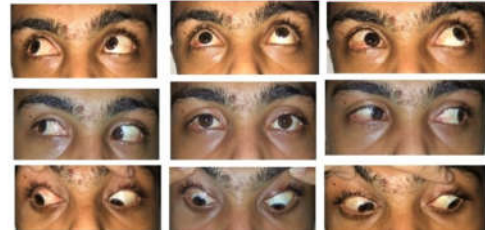عمل، FDT (Force duction test) نشان‌دهنده رستریکشن عضله رکتوس فوقانی راست بود. بنابراین رشن عضله رکتوس فوقانی راست به همراه رزکشن عضله رکتوس تحتانی راست برای بیمار برنامه‌ریزی شد.



موقعیت نگاههای 9 گانه قبل از جراحی



موقعیت نگاههای 9 گانه بعد از جراحی



تصویر ۱- موقعیت نگاههای نه گانه قبل و بعد از جراحی. موقعیت نگاههای نه گانه قبل از جراحی نشان‌دهنده مقدار کم هیپرتروپی در نگاه روبه‌رو است که در نگاه به راست افزایش می‌یابد و در ابداکشن و اینفراادکشن بیش‌ترین میزان است. هم‌چنین اگزوتروپی با الگوی A مشهود است. A: تیلت جبرانی سر به سمت راست. B: افزایش هیپرتروپی چشم راست در تیلت به سمت چپ. موقعیت نگاههای نه گانه بعد از جراحی نشان‌دهنده بهبود هیپرتروپی در نگاه روبه‌رو و بهبود وضعیت غیرطبیعی سر (C) می‌باشد. اما بهبود محدودیت حرکت رو به پایین مختصر است و محدودیت نسبی نگاه به سمت بالا در چشم راست وجود دارد.

حین عمل، پس از رشن عضله رکتوس فوقانی راست به میزان ۴ میلی‌متر، مشاهده شد که عضله رکتوس تحتانی در محل آناتومیک مورد انتظار وجود ندارد و تنها چند رشته بافت فیبروواسکولار در محل وجود داشت. با توجه به آپلازی مادرزادی عضله رکتوس تحتانی راست، مجبور به تغییر برنامه جراحی شدیم. به منظور جلوگیری از ایسکمی اتاقک قدامی، ترانسپوزیشن عضلات رکتوس

و شدت محدودیت downgaze برای تمایز آپلازی عضله رکتوس تحتانی از پارزی عضله رکتوس تحتانی کمک‌کننده نیستند و برای تشخیص قطعی قبل از انجام عمل جراحی، انجام تصویربرداری از اربیت (CT یا MRI) مورد نیاز است.

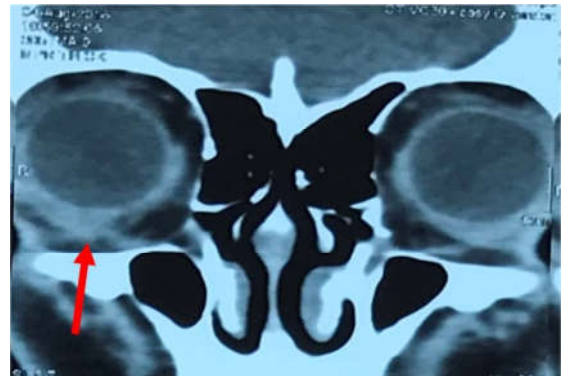روش‌های مختلف جراحی برای درمان آپلازی عضلات رکتوس تحتانی گزارش شده است، از جمله رسشن عضله رکتوس فوقانی یا تنوتومی به همراه ضعف عضله مایل تحتانی، جابه‌جایی کامل<sup>۵</sup> یا نصف تاندون عضلات رکتوس افقی به سمت پایین (با یا بدون ضعف عضله رکتوس فوقانی)<sup>۹</sup>، جابه‌جایی قدامی عضله مایل تحتانی به همراه رسشن رکتوس فوقانی همان طرف<sup>۸</sup> یا ضعف راست تحتانی سمت قابل<sup>۷</sup>. در شرایط عدم وجود یک عضله رکتوس ورتیکال، عمل بر روی دو یا تعداد بیش‌تر از عضلات رکتوس باقی مانده خطر ایجاد ایسکمی اتاچک قدامی را افزایش می‌دهد. در بیمار معرفی شده بعد از رسشن عضله رکتوس فوقانی، ما متوجه آپلازی عضله رکتوس تحتانی شدیم بنابراین تصمیم گرفتیم که از عمل بر روی عضلات رکتوس خودداری کرده و رزکشن به همراه جابجایی قدامی عضله مایل تحتانی را انجام دهیم.

پس از جابه‌جایی قدامی عضله مایل تحتانی، نوار (باندل) نوروفیروواسکولار این عضله به عنوان منشا (Origin) جدیدی برای عضله عمل می‌کنند و عملکرد این عضله را از "Elevator" به "Anti-elevator" تغییر می‌دهند<sup>۱۰</sup>. از مزایای جابجایی قدامی عضله مایل تحتانی می‌توان متعادل‌سازی نیروی عمودی که منجر به اصلاح هیپرتروپی در موقعیت اولیه نگاه شده و کاهش احتمال ایسکمی اتاچک قدامی را نام برد. از اشکالات این روش می‌توان به محدودیت نگاه به سمت بالا و Anti-elevation Syndrome<sup>۱۱</sup> و بهبود ناکافی حرکت چشم به سمت پایین اشاره کرد. گزارش‌های قبلی نشان می‌دهند که در شرایطی که رزکشن عضله مایل تحتانی و جابجایی قدامی آن به ویژه در ترکیب با رسشن عضله رکتوس فوقانی انجام شود (مانند آنچه در بیمار ما انجام شد) Incomitancy بیش‌تری در نگاه بالا به وجود می‌آید<sup>۱۲</sup>. جابه‌جایی قدامی عضله مایل تحتانی به همراه رسشن عضله رکتوس تحتانی سمت مقابل ممکن است منجر به ایجاد Comitancy بهتر به ویژه در نگاه به پایین شود. این روش جراحی می‌تواند زمانی که آپلازی عضله رکتوس تحتانی قبل از عمل تشخیص داده شود، انجام گیرد.

### نتیجه‌گیری

آپلازی عضله رکتوس تحتانی ممکن است با میزان کم

شد. بیمار به مدت ۶ ماه پی‌گیری گردید و در طی این مدت تغییری در معاینات وی ایجاد نشد.



تصویر ۳- مقاطع قدامی‌تر از اربیت در CT اسکن بعد از عمل تغییر مسیر عضله اینفریور ابلیک راست و انحنای آن به سمت گلوب (فلش قرمز) و هم‌چنین افزایش ضخامت آن نسبت به سمت مقابل قابل را نشان می‌دهد.

### بحث

ما یک مورد ایزوله از آپلازی عضله رکتوس تحتانی بدون ناهنجاری‌های کرانیوفاشیال را توصیف کردیم که به دلیل وجود هیپرتروپی با زاویه به نسبت کوچک در موقعیت اولیه نگاه و محدودیت نسبی حرکت نگاه رو به پایین و گذشتن چشم از خط وسط در نگاه پایین، قبل از عمل تشخیص داده نشده بود.

ویژگی‌های بالینی، آپلازی مادرزادی عضله رکتوس تحتانی شبیه به پارزی عضله رکتوس تحتانی می‌باشد که شامل هیپرتروپی، محدودیت پایین آمدن چشم به خصوص در ابداکشن، Incyclotorsion، استرابیسم A Pattern و موقعیت غیرطبیعی سر است<sup>۶</sup>. در بیش‌تر موارد گزارش شده از آپلازی یک طرفه عضله رکتوس تحتانی، میزان هیپرتروپی در موقعیت اولیه نگاه، زاویه انحراف بزرگتری داشته‌اند (در محدوده ۲۵ تا ۷۰ پریسم‌دیوپتر)<sup>۷،۸</sup>، اما بیمار ما در موقعیت اولیه نگاه دارای هیپرتروپی با زاویه‌ای به نسبت کوچک بود (۱۴ پریسم‌دیوپتر) و چشم در حرکت مستقیم به پایین از خط میانی عبور می‌کرد. پرکاری عضله مایل فوقانی در چشم راست در بیمار ما احتمالاً به درجاتی، کم کاری عضله رکتوس تحتانی را جبران کرده و مقداری نیروی رو به پایین ایجاد کرده بود و به همین علت مقدار هیپرتروپی در موقعیت اولیه نگاه کاهش یافته بود. پرکاری عضله مایل فوقانی توسط Taylor نیز در بیمار مبتلا به آپلازی عضله رکتوس تحتانی به همراه ۲۰ پریسم‌دیوپتر هیپرتروپی در موقعیت اولیه نگاه، گزارش شده است<sup>۵</sup>. مقدار انحراف در موقعیت اولیه نگاه

عمل است. جابجایی قدامی عضله مایل تحتانی یک روش مؤثر و ایمن برای درمان آپلازی عضله رکتوس تحتانی می‌باشد. اگرچه این روش در تصحیح هیپرتروپی در موقعیت اولیه نگاه بسیار مؤثر است، اما در این روش ایجاد مقداری از Incomitancy در موقعیت‌های بالا و پایین نگاه اجتناب ناپذیر است.

هیپرتروپی در نگاه روبه‌رو بروز کند و باید به عنوان یک تشخیص افتراقی برای پارزی یا فلج مادرزادی عضله رکتوس تحتانی مدنظر قرار گیرد. پرکاری جبرانی عضله مایل فوقانی می‌تواند نیروی کافی برای حرکت چشم به سمت پایین از خط میانی ایجاد کند. تصویربرداری از اربیت تنها راه رسیدن به تشخیص قطعی قبل از

### منابع

1. Matsuo T, Watanabe T, Furuse T, et al. Case report and literature review of inferior rectus muscle aplasia in 16 Japanese patients. *Strabismus* 2009;17:66-74.
2. Makino S, Hozawa K, Kondo R, et al. Modified muscle transposition procedure for a case of inferior rectus muscle aplasia. *Case Rep Ophthalmol* 2014;6:1-6.
3. Singh A, Agrawal A, Mittal S, et al. Anterior transposition of inferior oblique for inferior rectus muscle aplasia. *Taiwan J Ophthalmol* 2019.
4. Bagheri A, Ferdosi A, Bottros A HD. Unilateral superior rectus aplasia without craniofacial anomaly. *Digit J Ophthalmol* 2005;11.
5. Taylor RH, Kraft SP. Aplasia of the inferior rectus muscle: A case report and review of the literature. *Ophthalmology* 1997;104:415-8.
6. Astle WF, Hill VE, Ells AL, et al. Congenital absence of the inferior rectus muscle - Diagnosis and management. *J AAPOS* 2003;7:339-344.
7. Fan YY, Yang ML. Managing hypoplasia of the inferior rectus muscle by inferior oblique anterior transposition in children. *J Pediatr Ophthalmol Strabismus* 2017;54:e50-e53.
8. Yang S, Guo X. Treatment of large hypertropia following absence of inferior rectus by integrated anteriorization of inferior oblique combined with recession of superior rectus. *Zhonghua Yan Ke Za Zhi* 2015;51:424-8.
9. Singh A, Agrawal A, Mittal S, et al. Anterior transposition of inferior oblique for inferior rectus muscle aplasia. *Taiwan J Ophthalmol* 2019;9:284
10. Stager DR. The neurofibrovascular bundle of the inferior oblique muscle as the ancillary origin of that muscle. *J AAPOS* 1997;1:216-25.
11. Stager D, Dao LM, Felius J. Uses of the inferior oblique muscle in strabismus surgery. *Middle East Afr J Ophthalmol* 2015;22:292-7.
12. Singh A, Pandey PK, Agrawal A, et al. Simultaneous superior rectus recession and anterior transposition of inferior oblique muscle as a surgical option for traumatically lost inferior rectus muscle. *Strabismus* 2018;26:90-5.