

دژنراسیون نئوواسکولار وابسته به سن ماکولا

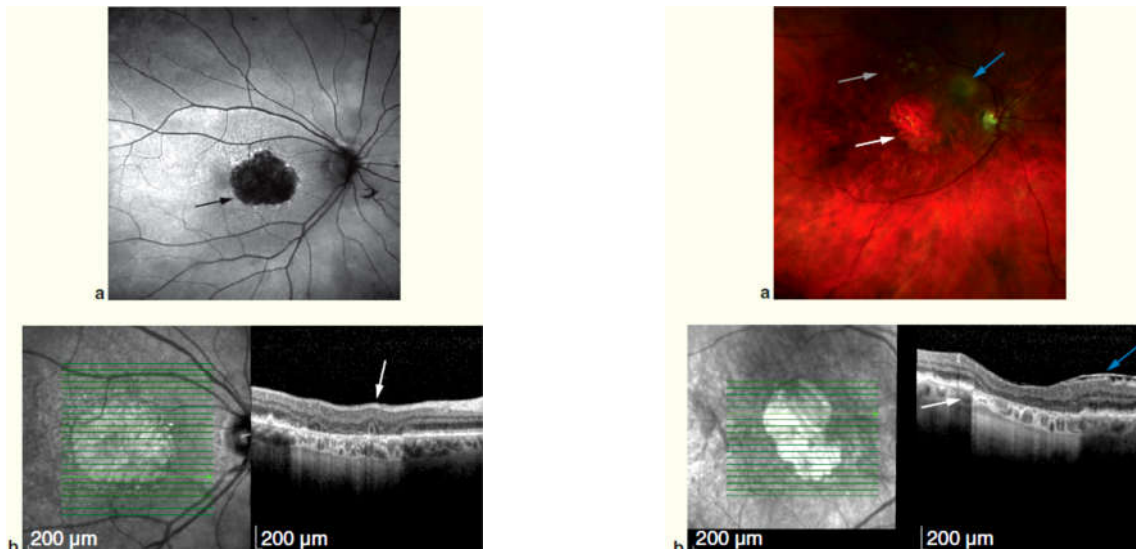
ترجمه: دکتر حمید صافی؛ فلوشیپ بیماری‌های شبکیه- چشم‌پزشک- دانشگاه علوم پزشکی شهید بهشتی- تهران- ایران
* این مقاله ترجمه‌ای از مجموعه "Focal Point" مربوط به ماه October سال ۲۰۱۶ با عنوان "Neovascular Age-Related Macular Degeneration" می‌باشد.

مقدمه

دژنراسیون سنی ماکولا (AMD) درمان نشده، علت اصلی کاهش دید در افراد بالای ۵۵ سال در کشورهای پیشرفته می‌باشد. میلیون‌ها فرد آمریکایی به AMD متوسط مبتلا می‌باشند. این نوع از AMD با وجود دروزن‌های متعدد با اندازه متوسط ($63 \mu m$ - $125 \mu m$) یا حداقل یک دروزن بزرگ ($>125 \mu m$) تعریف می‌شود. در این افراد خطر ابتلا به AMD پیشرفته وجود دارد. این نوع AMD در صورت وجود آتروفی جغرافیایی درگیرکننده مرکز فووا و یا AMD نورگزا، تعریف می‌شود.

علت دژنراسیون ماکولا به صورت کامل مشخص نیست، اگرچه علل ژنتیکی، اختلال سیستم ایمنی و تغییرات محیطی در ایجاد و پیشرفت AMD مطرح می‌باشند. دو نوع اصلی دژنراسیون ماکولا شامل غیرنئوواسکولار (نوع خشک) و نئوواسکولار (نوع مرطوب) است. ویژگی دژنراسیون ماکولا غیرنئوواسکولار، دروزن و یا تغییرات اپیتلیوم پیگمانته شبکیه (RPE) می‌باشد. AMD به سه دسته زودرس، بینابینی و پیشرفته تقسیم می‌شود.

- AMD زودرس: دروزن‌های متعدد با اندازه کوچک ($63 \mu m <$) یا چند دروزن با اندازه متوسط ($63 \mu m$ - $125 \mu m$)
- AMD بینابینی: دروزن متوسط متعدد یا حداقل یک دروزن بزرگ
- AMD پیشرفته: وجود نورگزیایی (نئوواسکولاریزاسیون) کوروئید (CNV) یا آتروفی جغرافیایی درگیرکننده فووا
آتروفی جغرافیایی با وجود یک یا چند ناحیه تحلیل رفته RPE مشخص و نازک‌شدگی لایه نوروسنسوری شبکیه با حداقل قطر $175 \mu m$ تعریف می‌شود. آتروفی جغرافیایی به ویژه هنگامی که همراه با آتروفی مرکز فووا باشد، ممکن است اسکوتوم مرکزی واضح ایجاد کند (تصاویر ۱ و ۲). امکان پیشرفت AMD غیرنئوواسکولار به AMD نئوواسکولار وجود دارد. ویژگی اصلی AMD پیشرفته، وجود CNV می‌باشد که به علت تشکیل عروق جدید غیرطبیعی که از ورای غشای بروخ عبور می‌کنند، ایجاد می‌شود. CNV درمان نشده منجر به تشکیل بافت اسکار می‌شود که در نهایت به اختلال غیرقابل برگشت بینایی منتهی می‌گردد.



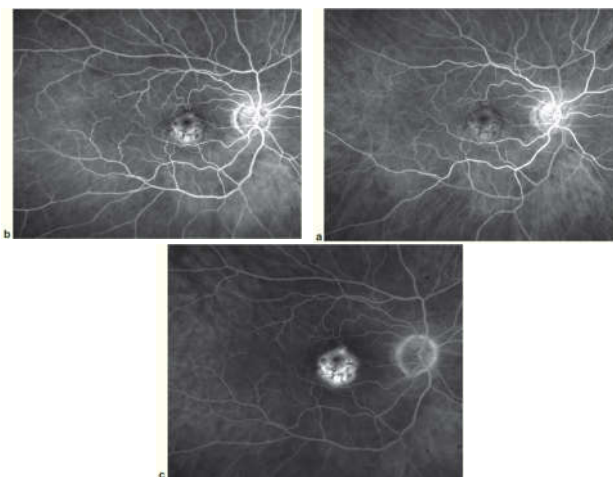
تصویر ۱- تصویر فوندوس AMD و یافته‌های OCT. a تصویر فوندوس با فلش سفید، حاشیه آتروفی جغرافیایی با افزایش هیپرفلکتیویته ناحیه زیر شبکیه در ناحیه آتروفی. فلش آبی نشان‌دهنده ناحیه Epiretinal Membrane می‌باشد. فلش خاکستری دروزن با اندازه‌های متفاوت را نشان می‌دهد. b OCT با فلش سفید نشان‌دهنده حاشیه آتروفی جغرافیایی افزایش هیپرفلکتیویته ناحیه زیر شبکیه در ناحیه آتروفی. فلش آبی نشان‌دهنده ناحیه Epiretinal Membrane می‌باشد.

تصویر ۲- AMD خشک، تصویر اتوفلورسانس و یافته‌های OCT. a تصویر اتوفلورسانس همراه فلش سیاه نشان‌دهنده ناحیه هیپواتوفلورسانس در آتروفی جغرافیایی با حاشیه‌های هیپرفلورسانس. b OCT همراه فلش سفید نشان‌دهنده Outer Retinal Tabulation مطرح کننده ناحیه آتروفی جغرافیایی است. هیپرفلکتیویته ناحیه زیر شبکیه در ناحیه از بین رفته PRE

ارزیابی‌های تکمیلی

برای تایید تشخیص در موارد شک به وجود CNV، از Optical Coherence Tomography (OCT) و فلورسئین آنژیوگرافی (FA) استفاده می‌شود. OCT برای ارزیابی سطح مقطع شبکیه به کار می‌رود. در AMD نئوواسکولار، OCT، مایع داخل یا زیر شبکیه، افزایش ضخامت شبکیه، جداسدگی RPE یا افزایش ضخامت فوژی فرم RPE و لایه بروخ را نشان می‌دهد. OCT در تحلیل و ارزیابی پاسخ درمانی تزریق داخل زجاجیه داروهای ضد فاکتور رشد اندوتلیال عروقی (Anti-VEGF) در بیماران مبتلا به AMD نئوواسکولار سودمند است. هر دو نوع OCT (Time-domain و Spectral-domain) در ارزیابی پاسخ درمانی AMD مفیدند، اگرچه وضوح تصویر با Spectral-domain بیشتر است. Angiography OCT و Swept-source OCT فن‌آوری‌های جدیدتری هستند که در ارزیابی روند درمان در بیماران AMD نئوواسکولار مفید می‌باشند.

فلورسئین آنژیوگرافی الگوی نشت مرتبط با CNV را نشان می‌دهد. در گذشته، ضایعات به دو دسته Classic و Occult در FA مشخص می‌شدند. با این حال، به علت اینکه مهارکننده‌های anti-VEGF در تمام انواع CNV موثرند، این طبقه‌بندی در دوران استفاده از anti-VEGF رواج کم‌تری دارد. FA به عنوان روش تشخیصی اولیه جهت رد بیماری‌های مقلد CNV کاربرد دارد (تصویر ۴). به علاوه، تصویربرداری FA در مواردی که پاسخ درمانی کافی نباشد، جهت بررسی تغییرات CNV ممکن است مفید باشد.



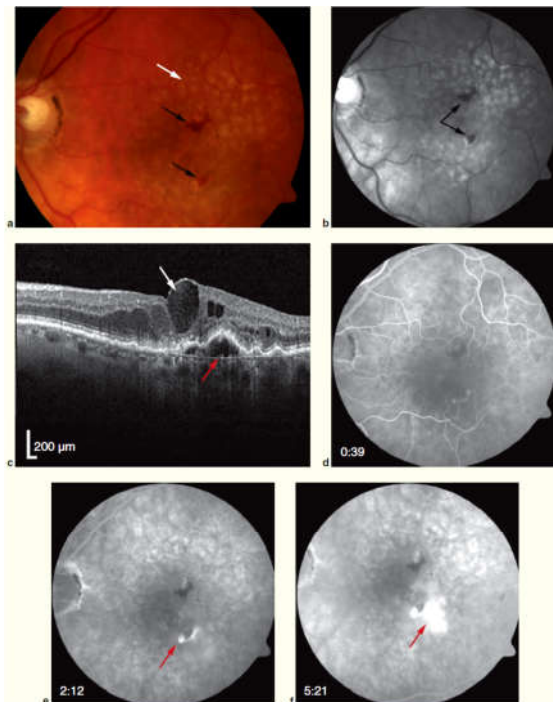
تصویر ۴- یافته‌های فلورسین در AMD نئوواسکولار و همراه PED فیبروواسکولار a فاز زودرس همراه هیپر/هیپو فلورسانس شبکیه‌ای مرکزی که همراه افزایش شدت در مرحله میانی و تاخیری است (c,b). در این مورد، PED فیبروواسکولار نشان‌دهنده هیپر فلورسانس شبکیه‌ای است و حاشیه نامنظم ممکن است همراه بریدگی باشد که البته همراه نشت تاخیری منطبق به Occult CNV است.

در صورت پیشرفت بیماری به AMD پیشرفته، درمان Anti-VEGF در کاهش خطر افت شدید بینایی موثر خواهد بود و در بعضی بیماران بهبود بینایی را نیز به همراه خواهد داشت. در حال حاضر درمان موثری برای آتروفی جغرافیایی وجود ندارد، البته این موضوع همچنان در حال مطالعه است. در این مقاله درمان‌های رایج AMD نئوواسکولار معرفی می‌شوند.

تشخیص CNV در AMD نئوواسکولار

ارزیابی بالینی

بیماران با AMD نئوواسکولار جدید، با کاهش بینایی پیشرونده بدون درد و یا اختلال بینایی مرکزی مراجعه می‌کنند. این علائم می‌توانند در ابتدا به صورت حاد یا پیشرونده باشند. همچنین بیماران از اسکوتوم مرکزی شاکی هستند که با آمسلرگرید قابل تشخیص است. معاینه بالینی ممکن است مایع زیر شبکیه، خونریزی، وجود چربی (لیپید) یا جداسدگی RPE در ناحیه دروزن را نشان دهد (تصویر ۳).



تصویر ۳- تصویربرداری مولتی‌فووال در AMD نئوواسکولار تازه تشخیص داده شده a تصویر فوندوس نشان‌دهنده یافته شایع AMD نئوواسکولار است که دارای دروزن soft بزرگ (فلش سفید) و خونریزی شبکیه (فلش‌های مشکی) b تصویر Red free ناحیه خونریزی (سیاه) در مرکز ماکولا (فلش سیاه) c Spectral-domain OCT نشان‌دهنده ادم سیستوئید داخل شبکیه (فلش سفید) و جداسدگی RPE همراه مایع زیر شبکیه (فلش قرمز) d, f فلورسئین آنژیوگرافی نشان‌دهنده هیپر فلورسانس زودرس ضایعات ماکولا در مرحله ۶ transit، و نشت ماکولا در مرحله تاخیری Recirculating (فلش‌های قرمز). Staining تاخیری دروزن و هیپوفلورسنت بلوک ناحیه خونریزی ماکولا

در درمان CNV به کار نمی‌رود. به طور معمول، این درمان، در موارد درمان ترکیبی با Anti-VEGFها در درمان CNV مرتبط با PCV و یا مواردی که درمان مقاومت به anti-VEGFها وجود دارد، کاربرد دارد.

مهارکننده‌های Anti-VEGF

درمان‌های دارویی که به صورت مشخص آنژیوژن را هدف قرار می‌دهند، نویدبخش عصر جدیدی در درمان AMD نئوواسکولار می‌باشند. VEGF باعث رشد عروق نابجا و افزایش نفوذپذیری عروق می‌شود. تصویر ۵ تغییرات جداشدگی اپیتلیوم پیگمانته (PED) فیبروواسکولار بعد از درمان در چشم مبتلا به AMD نئوواسکولار را نشان می‌دهد. درمان‌های رایج Anti-VEGF در AMD نئوواسکولار در جدول ۱ خلاصه شده است. جدول ۲، کارآزمایی‌های بالینی و درمان‌ها را توصیف می‌کند.

در بیماران مبتلا به CNV، ایندوسیانین آنژیوگرافی جهت بررسی تکمیلی انجام می‌شود. مولکول ایندوسیانین، نورهای طیف مادون قرمز (۷۹۵-۸۱۰ mm) را جذب و ساطع می‌کند. این نور از ورای خون و RPE بهتر از FA نفوذ می‌کند. ایندوسیانین آنژیوگرافی در تشخیص PCV نیز می‌تواند مفید باشد.

پیشرفت در زمینه فن‌آوری OCT و Swept source OCT و Angiography به تکمیل فن‌آوری‌های رایج کمک می‌کند. پایش دیجیتال خانگی در مقایسه با آمسلر گرید، تشخیص زودرس را امکان پذیر می‌سازد.

پیشگیری با مصرف ویتامین

AREDS۲ مطالعه چندمرکزی مرحله ۳ می‌باشد که اثر آنتی‌اکسیدان‌ها در جلوگیری از ایجاد AMD پیشرفته را تایید می‌کند. مطالعه AREDS۲، اثربخشی افزودن Zeaxanthin, Lutein و ویتامین E (۴۰۰ mg) واحد، لوتئین ۱۰ mg، گزانتین ۲ mg، روی ۸۰ mg و مس ۲ mg در بیماران مبتلا به AMD متوسط یا پیشرفته توصیه می‌شود.

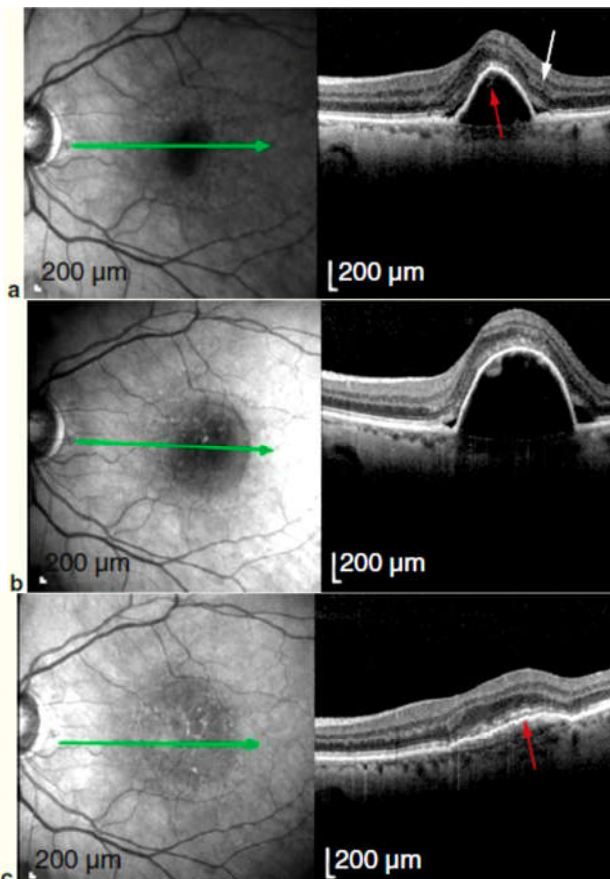
درمان‌های CNV در AMD

لیزر فوتوکواگولاسیون

نتایج مطالعه فوتوکواگولاسیون ماکولا نشان می‌دهد که درمان لیزر از عدم مداخله بهتر است. با این حال، نتایج این درمان به علت آسیب زودرس به لایه نوروسنسوری شبکیه و درصد بالای CNV راجعه (۵۰ درصد) کافی نیست. لیزر فوتوکواگولاسیون به عنوان گزینه درمانی مناسب برای درمان CNV ساب‌فووال و ژوکسافووال به حساب نمی‌آید. این روش همچنان به عنوان یک گزینه در درمان CNV واضح خارج فووا محسوب می‌شود. اگرچه، پی‌گیری کوتاه‌مدت از نظر CNV راجعه ضروری نیست.

فتودینامیک‌تراپی

تایید فتودینامیک‌تراپی در سال ۲۰۰۰ به عنوان درمان جایگزین لیزر فوتوکواگولاسیون مطرح شده است. درمان AMD با فتودینامیک‌تراپی و Verteporfin با فتودینامیک‌تراپی در کاهش روند افت بینایی موثر بوده است. این درمان‌ها در تمام انواع ضایعات موثر نمی‌باشند و موجب افزایش قابل توجه بینایی همراه نمی‌شوند. در حال حاضر، درمان فتودینامیک به صورت گسترده



تصویر ۵- تغییرات PED فیبروواسکولار در چشم AMD نئوواسکولار a PED فیبروواسکولار (فلش قرمز) همراه مایع زیر شبکیه در Gutterها. حدت بینایی ۲۰/۴۰ بوده است. بیمار ۲ بار ماهانه تحت درمان Anti-VEGF بوده است. b افزایش اندازه PED فیبروواسکولار همراه مایع زیر شبکیه. حدت بینایی ۲۰/۳۰ بوده و Anti-VEGF اضافی تزریق شده است. c بهبود مشخص PED فیبروواسکولار همراه محو شدن مایع زیر شبکیه بعد از ۳ بار تزریق ماهانه Anti-VEGF

جدول ۱- رژیم‌های درمانی شایع Anti-VEGF در AMD نئوواسکولار

عامل	توالی ثابت (Fixed interval)	Treat & Extent	As needed
برنامه درمانی	مقدار مصرف ماهانه یا هر ۲ ماه	ابتدا به صورت تزریق ماهانه تا خشک شدن ماکولا، سپس ادامه درمان با افزایش فاصله دوزها	اول ماهانه تا ۳ ماه و ادامه با رژیم as needed در صورت وجود معیارهای درمان مجدد
مزایا	تایید بالینی	کاهش بار معاینه و درمان، کاهش خطر دوزهای متعدد	کاهش بار خطر دوز متعدد
معایب	هزینه بالا، خطر درمان‌های متعدد	امکان نادیده گرفتن CNV فعال، اگر فواصل طولانی باشد.	معاینه‌های بالینی متعدد
کارآزمایی‌های بالینی	Marina, Anchor, View1, View2	Lucas, Salute	Pronto, Horizen, Sailor, Sustain, Catt, Gefac, Manta

جدول ۲- کارآزمایی‌های بالینی، درمانی و نتایج

کارآزمایی بالینی	درمانی	نتایج
ANCHOR	As Needed	افزایش ۱۱/۳ حرف در رانیبیزوماب در مقابل کاهش ۹/۵ حرف در گروه PDT درمانی (P<۰/۰۰۱ در ۲ سال)
MARINA	SHAM	افزایش ۷/۲ حرف رانیبیزوماب ماهانه در مقابل کاهش ۱۰/۴ حرف در گروه sham
VIEW I	یک بار	افزایش ۸/۱ حرف در گروه رانیبیزوماب ماهانه
VIEW II	یک بار	افزایش ۱۰/۹ حرف در گروه آفلیبرسپت ماهانه و ۲ ماه
CATT (سال اول)	بواسیزوماب در مقابل رانیبیزوماب ماهانه و PRN	افزایش ۷/۹ حرف در گروه آفلیبرسپت هر ۲ ماه نتایج برابر آفلیبرسپت در مقابل رانیبیزوماب افزایش ۹/۴ حرف در گروه رانیبیزوماب ماهانه
IVAN (سال دوم)	بواسیزوماب در مقابل رانیبیزوماب ماهانه و PRN	افزایش ۷/۶ حرف در گروه آفلیبرسپت ماهانه افزایش ۸/۸ حرف در گروه آفلیبرسپت هر ۲ ماه نتایج برابر آفلیبرسپت در مقابل رانیبیزوماب افزایش ۸ حرف در گروه بواسیزوماب ماهانه افزایش ۸/۵ حرف در گروه رانیبیزوماب ماهانه افزایش ۶/۸ حرف در گروه PRN افزایش ۵/۵ حرف در گروه بواسیزوماب PRN
LUCAS	Treat & extent	میانگین اختلاف حرف رانیبیزوماب / بواسیزوماب (P=۰/۲۶) درمان منقطع در مقابل درمان پیوسته (P=۰/۱۸) فرکانس حوادث کاردیوواسکولار رانیبیزوماب / بواسیزوماب (P=۰/۱۶) فرکانس حوادث کاردیوواسکولار درمان منقطع / پیوسته (P=۰/۱۳) مرگ و میر، رانیبیزوماب / بواسیزوماب (P=۰/۰۹۱) مرگ و میر، درمانی پیوسته < درمان منقطع (P=۰/۰۵) افزایش حرف: بواسیزوماب ۷/۹ در مقابل رانیبیزوماب ۸/۲ کاهش ضخامت سنترال شبکیه: بواسیزوماب در مقابل رانیبیزوماب کاهش تعداد درمان‌های بواسیزوماب ۸/۹ در مقابل رانیبیزوماب ۸/۰۰ حوادث کاردیوواسکولار بواسیزوماب ۱/۴ درصد > رانیبیزوماب ۴/۵ درصد

Pegaptanid

Pegaptanid سدیم اولین داروی معرفی شده در دسته داروهای Anti-VEGF می‌باشد. Pegaptanid به عنوان یک Aptamer، یک مولکول کوچک اسید ریبونوکلئیک متصل به پلی اتیلن گلیوکول بوده که به طور مستقیم به VEGF ۱۶۵ متصل می‌شود و از فعال

شدن ترجمه Deoxyribonucleic Acid جلوگیری می‌کند. نتایج اولیه در مطالعه VISION امیدوارکننده بوده است. با این حال، اکثر بیماران در مطالعه Pegaptanid در نهایت دید خود را از دست دادند. Pegaptanid به صورت گسترده در درمان AMD نئوواسکولار با وجود anti-VEGF های موثر دیگر مورد استفاده قرار نمی‌گیرد.

Ranibizumab

رانیبیزوماب، به عنوان آنتی‌بادی مونوکلونال ترکیبی است که قابلیت مهار تمام انواع VEGF را در چشم دارد. اثربخشی درمان‌های رانیبیزوماب در مطالعات MARINA و ANCHOR نشان داده شده است. مطالعه ANCHOR ($n=423$) در ماه ۱۲ به طور میانگین، ۷/۲ حرف افزایش در گروه ۰/۵ mg رانیبیزوماب و ۱۰/۴ حروف کاهش در گروه شاهد را نشان داد. این مطالعات، اثربخشی درمان ماهانه Anti-VEGF را مطرح می‌کنند. Lucentis در سال ۲۰۰۶ برای درمان AMD از سازمان غذا و دارو آمریکا تایید گرفت.

از آن زمان، راهبردهای درمانی در جهت کاهش دفعات تجویز دارو بوده‌اند. مطالعات EXCITE و PIER دوز ثابت با فواصل ۴ ماهه را آزموده‌اند. مطالعه SAILOR درمان ۴ ماهه در صورت نیاز بعد از ۳ دوز ماهانه را ارزیابی کرده است. نتایج درمان‌های ۴ ماهه بعد از ۳ دوز ماهانه اولیه در مقابل رژیم درمانی ماهانه، ناامید کننده بوده است.

مطالعات PrONTO، HORIZON، SUSTAIN، راهبرد (استراتژی) در صورت نیاز (as needed) را در درمان AMD نئوواسکولار به کار برده‌اند. در مطالعه PrONTO ($n=40$) طی ۲ سال متوسط تعداد تزریقات ۹/۹ بود که ۱۱/۱ حرف بهبود در دید حاصل شد. با این حال، PrONTO یک مطالعه با حجم نمونه کوچک بود و بسیاری از بیماران و درمانگرها، معاینه با یا بدون درمان را دارای بار لجستیکی در نظر می‌گرفتند. معیارهای درمان مجدد در درمان رایج بسیار گسترده بود و وجود ادم در OCT، نشت در FA با کاهش دید و وجود خونریزی شبکیه را شامل می‌شد.

مطالعه Horizen ($n=853$) مطالعه مرحله ۳، برای بیمارانی بود که Anchor، Marina یا مطالعه Focus را کامل کرده بودند. بیمارانی که قبلاً به صورت ماهانه درمان شده بودند، به طور میانگین، ۵/۳ حرف کاهش دید را نسبت به دید اولیه داشتند. بیمارانی که مجدداً تحت درمان قرار گرفتند یا قبلاً تحت درمان رانیبیزوماب قرار نگرفته بودند، میانگین ۲/۴ و ۳/۱ حرف کاهش دید را داشتند. Horizen نگرانی از قطع درمان ماهانه را مطرح کرد، اگرچه گروه مقایسه ای تحت درمان در این مطالعه وجود نداشت.

Bevacizumab

بواسیزوماب یک آنتی‌بادی مونوکلونال Anti-VEGF است که توسط FDA برای سرطان کولون تأیید شده است. این دارو به صورت off label به عنوان گزینه درمانی در AMD نئوواسکولار استفاده شده است. بواسیزوماب در شماری از مطالعات کارآزمایی بالینی ارزیابی شده است.

مقایسه بواسیزوماب با رانیبیزوماب

مطالعه CATT یک مطالعه چند مرکزی است که تزریق ماهانه بواسیزوماب و رانیبیزوماب را به صورت ماهانه و as needed مقایسه کرده است. بعد از یک سال، میانگین بهبود دید اختلاف معنی‌داری را نشان نمی‌داد که به صورت ۸ حرف و ۸/۵ حرف به ترتیب در تزریق ماهانه بواسیزوماب و رانیبیزوماب بود. به همین صورت، گروه بواسیزوماب as needed (۳/۹ حرف) اختلاف معنی‌داری با گروه رانیبیزوماب (۶/۸ حرف) نداشتند. گروه بواسیزوماب as needed در سال اول تعداد تزریق به طور میانگین ۰/۸ بیشتر داشتند. کاهش میانگین ضخامت بخش مرکزی فووا در OCT در گروه بواسیزوماب 152 ± 178 میکرون و در گروه رانیبیزوماب 195 ± 176 میکرون بود که تفاوت معنی‌داری بین دو گروه وجود نداشت. در گروه رانیبیزوماب، احتمال جذب مایع بعد از یکسال در OCT بیشتر بود.

بعد از ۲ سال، در گروه‌های تزریق ماهانه رانیبیزوماب و بواسیزوماب، میانگین بهبود دید ۸/۸ در مقابل ۷/۸ حرف بود. گروه as needed به ترتیب ۶/۷ و ۵/۰ حرف افزایش در گروه رانیبیزوماب و بواسیزوماب داشتند. این تفاوت‌ها از نظر آماری معنی‌دار نبود. گروه تزریق ماهانه نتایج بینایی بهتری نسبت به گروه as needed نشان دادند.

مطالعه IVAN، مطالعه تصادفی مقایسه‌ای بود که در ایالات متحده جهت ارزیابی میزان تجویز ماهانه در مقابل as needed رانیبیزوماب و بواسیزوماب طراحی شده بود. مطالعه IVAN نتایج مشابه را با مطالعه CATT نشان داد. مطالعات MANTA و GEFAC مطالعات اروپایی بودند که نتایج اثربخشی مشابهی را بین رانیبیزوماب و بواسیزوماب نشان دادند.

ایمنی داروهای Anti-VEGF

تفاوت بالینی واضحی بین ایمنی رانیبیزوماب و بواسیزوماب وجود ندارد. نتایج CATT و CATT/IVAN تفاوتی از نظر عوارض جانبی نشان ندادند. با این حال، عوارض سیستمیک مرتبط در مطالعه CATT و IVAN مورد ابهام است. زیرا این عوارض در موارد مصرف این داروها در سرطان وجود نداشته و وابسته به دوز نیز نمی‌باشد. تفاوت معنی‌داری در حوادث آتروترومبوتیک بعد از یک سال وجود نداشت.

مطالعه مروری Cochrane، ایمنی سیستمیک بواسیزوماب در مقابل رانیبیزوماب را در افراد با AMD ارزیابی کرده است. این مقاله از تحلیل اطلاعات ۹ مطالعه (۳۶۶۵ شرکت کننده) استفاده نمود

همچنان موضوع مورد مطالعه است. در مطالعه CATT، از ۱۸ درصد از بیماران بدون سابقه آتروفی، این ضایعه بعد از ۲ سال ایجاد شد. رانیبیزوماب و دوز ماهانه هر دو با آتروفی ماکولا همراه بودند.

درمان‌های ترکیبی

مطالعات DENALI و MONT BLANC در جهت اثربخشی درمان ترکیبی PDT و رانیبیزوماب طراحی شدند که برتری نسبت به درمان مونوتراپی با Anti-VEGF را نشان ندادند. مطالعه EVEREST مطرح کرد که درمان ترکیبی PDT و رانیبیزوماب ممکن است نیاز به دفعات تزریق Anti-VEGF را کمتر کند. در حال حاضر، درمان ترکیبی برای بیمارانی که به درمان مونوتراپی Anti-VEGF مقاوم می‌باشند، استفاده می‌شود. مطالعات مختلف درمان ترکیبی استروئید و PDT را ارزیابی کرده‌اند. درمان با استروئید در AMD با توجه به افزایش احتمال کاتاراکت و گلوکوم به عنوان درمان رایج استفاده نمی‌شود. ترکیب استروئید و PDT و Anti-VEGF روش جایگزینی است که آزمایش شده و برای موارد چالش برانگیز استفاده می‌شود.

آینده درمان AMD نئوواسکولار

Designated Ankinin Repeat Protein

Designated Ankinin Repeat Protein (DARPs) دسته دارویی جدیدی هستند که به واسطه مهندسی ژنتیک طراحی شده‌اند. این پروتئین‌ها دارای خاصیت ضدنورگ‌زایی با اختصاصیت و اثربخشی بالا می‌باشند. به طور مثال Abicipar Pergola پروتئینی است که برای اتصال به VEGF طراحی شده است. Allergon مراحل ۱ و ۲ مطالعه را کامل کرده و مطرح می‌کند که در کوتاه‌مدت به اندازه رانیبیزوماب موثر است. مرحله ۳ مطالعه در حال طراحی می‌باشد.

Squalamine Lactate

Squalamine Lactate یک استرول از غضروف کوسه است که جابجایی یونی در سطح سلول را مهار می‌کند. این ماده به کوبالامین متصل می‌شود و VEGF، عامل وابسته به رشد پلاکت و عامل رشد فیبروبلاست را مهار می‌نماید. مرحله ۲، کارآزمایی بالینی به صورت ترکیبی با رژیم anti-VEGF as needed می‌باشد. نتایج مرحله ۲ نشان داد این دارو، ایمن و قابل تحمل است. تمایل به بهبود دید در گروه تحت درمان ضایعات کلاسیک و Occult وجود داشت، اگر چه از نظر آماری معنی‌دار نبود. مرحله ۳ مطالعه در حال طراحی است.

که تفاوت معنی‌داری بین رانیبیزوماب و بواسیزوماب در عوارض آتروپتوتوتیک و مرگ و میر وجود نداشت. **Aflibercept**: در حالی که آنتی‌بادی‌های مونوکلونال VEGF را به تنهایی مهار می‌کنند، Aflibercept یک گیرنده محلول VEGF است که به قسمت ثابت ایمونوگلوبین G متصل می‌شود. در مطالعات VIEW ۲ و ۱ (n=۲۱۴۹) که به صورت دوسوکور، چند مرکزی، تصادفی شده و در مرحله ۳ در سال ۲۰۱۲ صورت گرفت، تزریق ماهانه و دو ماه یک بار Aflibercept با تزریق ماهانه رانیبیزوماب مقایسه گردید. نتایج یکسان بین گروه‌های Aflibercept با گروه رانیبیزوماب وجود داشت. متوسط افزایش دید ۸/۱ و ۹/۴ حرف در گروه رانیبیزوماب، ۱۰/۹ و ۷/۶ در گروه تزریق ماهانه Aflibercept و ۷/۹ و ۸/۹ حرف در گروه Aflibercept هر دو ماه یک بار بود. نتایج نشان از برابری دوز دو ماه یک بار Aflibercept با سایر رژیم‌های درمانی داشت، اگرچه نتایج درازمدت مشخص نشده است.

استراتژی Treat & Extent

شایع‌ترین راهبرد بالینی Treat & Extent می‌باشد که بیماران تحت درمان قرار گیرند و فواصل دفعات درمان در صورت طبیعی بودن معیانات و آزمون‌های تکمیلی افزایش یابد. اکثر متخصصان شبکه در آمریکا از این رژیم برای درمان AMD نئوواسکولار استفاده می‌کنند. مطالعه LUCUS (n=۱۴۴) که به تازگی تکمیل شده است به صورت تصادفی، دوسوکور و چندمرکزی است که رانیبیزوماب و بواسیزوماب را با این استراتژی مقایسه کرده است. متوسط حدت بینایی، ۷/۹ حرف در بواسیزوماب و ۸/۲ حرف در رانیبیزوماب بود (P=۸۴۵). مطالعه LUCUS به ارزیابی صحت این استراتژی درمانی کمک کرده است. مطالعه گذشته‌نگر دیگر بر روی ۲۲۲ چشم AMD، نشان از بهبود بعد از ۳ سال درمان Treat & Extent را دارد.

نتایج بلند مدت درمان با Anti-VEGF

مطالعه SEVEN-up (n=۶۵)، یک مطالعه چندمرکزی کوچک به صورت کوهورت بدون مداخله، طی ۷ سال بعد از مطالعه ANCHOR/ MARINA بیماران را دنبال کرده است. در این مطالعه، ۳۷ درصد از موارد نابینا قانونی، ۶۸ درصد دچار AMD نئوواسکولار فعال شده بودند. تقریباً تمام بیماران (۹۸ درصد) دچار آتروفی ماکولا شدند. مشخص نیست که تزریق مکرر ماهانه طی چندین سال نتایج امیدوارکننده مطالعات گذشته را نشان دهد. اینکه آیا خود درمان مزمن anti-VEGF موجب آتروفی ماکولا می‌شود،

فاکتور رشد مشتق از پلاکت (PDGF)

می‌دهند و دارای یک قسمت با قابلیت پر شدن می‌باشند که به صورت جراحی کار گذاشته می‌شود و قابل پر شدن در مطب است. سوسپانسیون‌های تزریق دارویی که ممکن است نیمه عمر دارو را طولانی کند، در حال آزمایش می‌باشند. سوزن‌های میکرونی با امکان تزریق دارو به فضای سوپرا کورویید جهت انتشار به حفره زجاجیه طراحی شده است.

نتیجه‌گیری

درمان AMD نئوواسکولار یک انقلاب در زمینه پیشرفت درمان Anti-VEGF را تجربه می‌کند. درمان با Anti-VEGF (رانیبیزوماب و بواسیزوماب و Aflibercept) درمان ترجیحی و رایج برای AMD نئوواسکولار می‌باشد. درمان Anti-VEGF به صورت رژیم ماهانه، as needed و یا Treat & Extent صورت می‌گیرد. هر سه داروی Anti-VEGF در درمان CNV و بهبود دید موثرند. علاوه بر این، این داروها ایمن هستند. با توجه به حجم مطالعات اخیر، احتمال می‌رود در آینده نتایج مطالعات پیشرفته‌تری در دسترس قرار گیرد.

PDGF آنتی‌بادی‌ها، آنژیوژنز را در کنار VEGF تنظیم می‌کنند. پری‌سیت‌هایی تحت درمان با PDGF به درمان حساس‌ترند. داروی E10030 یک Aptamer است که به PDGF-B روی سطح پری‌سیت متصل می‌شود که در آنژیوژنز نقش دارد. این دارو به دنبال نتایج امیدوارکننده در مرحله ۲، در حال حاضر در مرحله ۳ کارآزمایی بالینی می‌باشد. مطالعه CAPELLA، داروی REGN910 که ترکیب مهارکننده PDGF و Eylea می‌باشد را از نظر ایمنی و اثربخشی مورد مطالعه قرار داده است.

پیشرفت‌های در زمینه تزریق دارو

فن‌آوری Encapsulated cell، جهت تزریق ماده دارویی از طریق کاشت داخل صلبیه طراحی شد. این فن‌آوری دارای غشای Microprocess می‌باشد که از سلول زنده RPE محافظت می‌کند و امکان دسترسی به محصولات درمانی پروتئینی را برای بیش از ۲ سال در داخل چشم فراهم می‌کند. این وسیله‌ها شامل پمپ‌هایی هستند که تزریق داخل زجاجیه را به مدت بیش از ۹ ماه انجام