

جراحی ناخنک

مترجم: دکتر لیلا غیاثیان: فلوشیپ بیماری‌های قرنیه- چشم‌پزشک- دانشگاه علوم پزشکی شهید بهشتی
* این مقاله ترجمه‌ای از مقاله "Pterygium Surgery" از مجموعه Focal Points سال ۲۰۰۹، دوره ۲۷، شماره ۳ می‌باشد.

می‌شوند که شامل اختلال دید چه به صورت مستقیم در اثر پوشیده شدن محور بینایی و چه به طور غیر مستقیم در اثر ایجاد آستیگماتیسم منظم یا نامنظم، تهدید بینایی به علت رشد اثبات‌شده ناخنک به طرف محور بینایی و ایجاد التهاب مزمن یا عودکننده سطح چشم می‌باشند. به هر حال، اگر روشی با عوارض و احتمال عود کم وجود می‌داشت، آنگاه جراحی ناخنک جهت زیبایی نیز می‌توانست به تنهایی به عنوان یک اندیکاسیون مطرح گردد. این مقاله شامل بحث در مورد یک روش جراحی نویدبخش است که این شرایط را داشته باشد.

روش‌های رایج جراحی

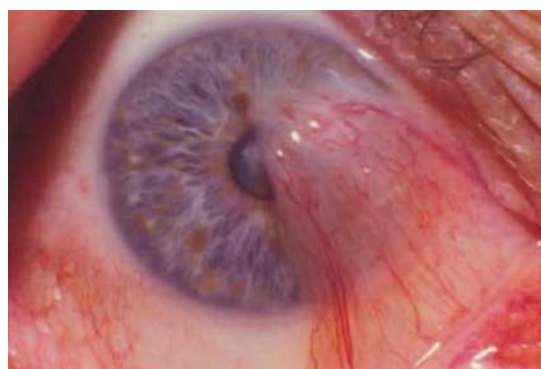جدول (۱) مروری دارد بر روش‌های جراحی ناخنک که طی ۲۰ سال گذشته بیش‌تر مورد بحث و بررسی قرار گرفته‌اند. در اکثر مطالعات انجام‌شده روی روش‌های جراحی، به علت ناکافی بودن مدت پی‌گیری پس از عمل (کم‌تر از یک سال) یا درصد بالایی از بیماران که جهت پی‌گیری‌های پس از عمل مراجعه نکردند، میزان عود کم‌تر از حد واقعی تخمین زده شده است. عود ناخنک معمولاً به صورت عبور بافت فیبرووسکولار از لیمبوس در نظر گرفته می‌شود و عود ملتحمه‌ای به صورت وجود بافت قرمز رنگ که تا لیمبوس کشیده شده ولی روی آن قرار نگرفته است، تعریف می‌گردد. این عارضه گرچه در فهرست عوارض جراحی قرار نمی‌گیرد ولی به لحاظ زیبایی قابل قبول نمی‌باشد (تصویر ۲). اگر نتیجه جراحی براساس رضایت بیمار ارزیابی می‌شود؛ نتیجه زیبایی نیز باید در نظر گرفته شود.

برداشتن ساده ناخنک

مزیت این روش که در آن صلیبه بدون پوشش رها می‌شود، کوتاهی زمان جراحی است. اما این روش با عود بالای ۶۰ تا ۸۰ درصد همراه است. به علاوه، ناخنک عود کرده، مهاجم‌تر و پیش‌رونده‌تر از ناخنک اولیه خواهد بود. از آن‌جا که نتایج این روش ضعیف است، جراحان جهت کاهش احتمال عود، درمان‌های کمکی مختلفی را با آن همراه کرده‌اند.

مقدمه

ناخنک (Pterygium) یک بیماری استحال‌ه‌ای ملتحمه است که سبب پیش‌روی فیبرووسکولار ملتحمه بولبار و لایه تنون به طرف قرنیه می‌شود که معمولاً از سمت داخلی شکاف چشمی منشا می‌گیرد و به شکل یک بال مثلثی و یا نوک پیکان، روی قرنیه ظاهر می‌شود که ممکن است به آهستگی به سمت محور بینایی بیمار گسترش یابد (تصویر ۱). این بیماری که در بعضی کشورها شایع‌ترین بیماری قرنیه و در بعضی دیگر نادر می‌باشد، بیش از ۳ هزار سال در یونان، شبه‌جزیره عربستان و چین تشخیص داده شده و درمان می‌شده است. حتی در همان سال‌ها هم در مورد بهترین روش درمان آن بحث‌های قابل توجهی صورت می‌گرفت و سه هزار سال بعد نیز هم‌چنان این بحث‌ها در مورد درمان ناخنک ادامه دارد. در این مقاله، وضعیت فعلی درمان جراحی ناخنک خلاصه شده است و سپس به مرور یک رویکرد نویدبخش جراحی ناخنک با در نظر گرفتن ۳ مساله مهم شامل کاهش عود پس از جراحی، زیبایی نتیجه جراحی و ایمن بودن روش مورد استفاده پرداخته خواهد شد.



تصویر ۱- یک ناخنک اولیه بزرگ

اندیکاسیون‌های درمان جراحی

با توجه به احتمال زیاد عود و مشکلات متعدد مربوط به ترمیم و عوارض ناشی از درمان‌های کمکی کاهنده عود، اندیکاسیون‌های جراحی ناخنک در حال حاضر، محافظه‌کارانه در نظر گرفته

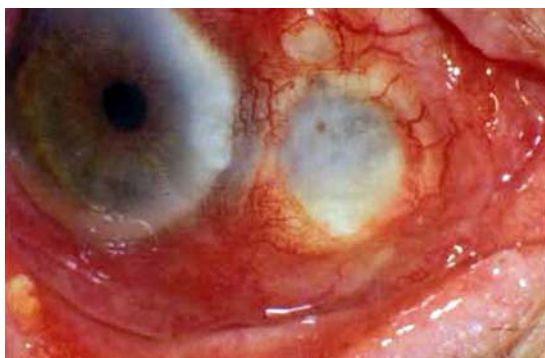جدول ۱- خلاصه مطالعات مقایسه‌کننده درمان ناخنک

روش جراحی	نوع مطالعه	تعداد بیماران (پی‌گیری)	میزان عود	عوارض
برهنه کردن صلیبه و بستن ساده یا پیوند	مختلط گذشته‌نگر و آینده‌نگر	پیوند پرده آمیوتیک (AMT): ۵۴ بستن اولیه: ۲۰ پیوند ملتحمه (CAG): ۱۲۲ (۵ تا ۲۳ ماه)	AMT: ۱۴/۸ درصد بستن اولیه: ۴۵ درصد CAG: ۴/۹ درصد	AMT: گرانولوم، ۳/۹ درصد؛ نازکی صلیبه، ۳/۷ درصد؛ دلن، ۱/۸ درصد بستن اولیه: کیست، ۵ درصد؛ دلن، ۵ درصد؛ CAG: گرانولوم، ۲/۴ درصد؛ کیست، ۱/۶ درصد؛ نازکی صلیبه، ۰/۸ درصد
بستن ساده با صلیبه برهنه، میتومایسین یا پیوند بستن با صلیبه برهنه یا پرتوتابی پیوند	مطالعه گذشته‌نگر مطالعه تصادفی شده شاهددار میتومایسین حین جراحی یا CAG لیمبال صلیبه برهنه به صورت تصادفی یا میتومایسین حین عمل مطالعه تصادفی شده شاهددار میتومایسین حین عمل یا میتومایسین بعد از عمل مطالعه تصادفی شده شاهددار صلیبه برهنه یا تالیس پرتو بتا پس از عمل مطالعه گذشته‌نگر پرتوتابی بتا	اولیه: ۱۲۳ (متوسط ۱۵ ماه، ۱ تا ۳۰ ماه) راجعه: ۳۴ (متوسط ۱۳ ماه، ۱ تا ۲۸ ماه) برهنه کردن صلیبه: ۲۶۷، بستن اولیه: ۳۲، AMT: ۱۲۳، CAG: ۴۲۹، اتوگرافت ملتحمه-لیمبوس (CLAG): ۷۰ (متوسط ۱۷±۸/۹ ماه) (۱۲ تا ۱۱۵) در هر گروه ۳۰ عدد (متوسط ۲۱ ماه، ۱۲ تا ۲۸ ماه در گروه ۱، متوسط ۲۲ ماه، ۱۲ تا ۲۸ ماه در گروه ۲) تا ۲۰ در هر گروه (متوسط ۱۵ ماه، ۶ تا ۲۴ ماه) صلیبه برهنه ۴۲، پرتوتابی ۴۴ (متوسط ۱۸ ماه، ۱۰ مورد جهت پی‌گیری مراجعه نکردند) ۵۰۳ مورد پی‌گیری شدند (بیش از ۱۰ سال پس از درمان، ۱۴۲ مورد فوت شدند و محل زندگی ۳۷۵ مورد یافت نشد)	اولیه: برهنه کردن صلیبه، ۱۹/۴ درصد؛ بستن اولیه، ۱۶/۷ درصد؛ AMT: ۲۶/۷ درصد؛ CAG: ۱۲/۲ درصد؛ CLAG: ۱۷/۳ درصد راجعه: برهنه کردن صلیبه، ۳۳/۳ درصد؛ CAG: ۳۱/۳ درصد؛ CLAG: ۴۰ درصد میتومایسین حین عمل، ۱۵/۹ درصد؛ CAG لیمبال، ۱/۹ درصد برهنه کردن صلیبه، ۴۶/۹ درصد؛ میتومایسین حین عمل ۴/۱ درصد، میتومایسین حین عمل، ۱۵ درصد، میتومایسین پس از عمل ۲۰ درصد صلیبه برهنه، ۶۶/۶ درصد؛ پرتوتابی، ۶/۸ درصد ۱۲ درصد	زوب شدن صلیبه، ۰/۲ درصد؛ عفونت صلیبه، ۰/۳ درصد؛ گرانولوم، ۸ درصد؛ گرانولوم ۱ مورد، دلن ۱ مورد، سیمبلفارون ۳ مورد گرانولوم ۱ مورد زوب شدن صلیبه ۱ مورد، بیویوت ۱ مورد اسکلروملاسی، ۱۳ درصد، نازکی شدید، ۴/۵ درصد
پیوند میتومایسین یا پیوند	مطالعه تصادفی شده شاهددار AMT یا CAG مطالعه آینده‌نگر AMT مطالعه گذشته‌نگر AMT، CAG یا میتومایسین حین عمل	AMT، ۴۴ (۱۴/۴±۵/۴ ماه)، CAG، ۴۲ (۱۲/۳±۳ ماه)، اولیه، ۳۳ (۱۲/۸±۴/۳ ماه)، راجعه، ۲۱ (۱۴/۳±۴/۹ ماه) AMT ۸۰ (متوسط ۱۳/۸ ماه ۶ تا ۴۳ ماه)، CAG ۵۶ (متوسط ۲۲/۸ ماه، ۶ تا ۵۰ ماه)، میتومایسین ۵۴ (متوسط ۱۸/۴ ماه، ۶ تا ۷۶ ماه)	AMT: ۴۰/۹ درصد؛ CAG: ۴/۷۶ درصد عود واقعی در موارد اولیه، ۳ درصد؛ در موارد راجعه، ۹/۵ درصد؛ عود ملتحمه‌ای در موارد اولیه، ۶/۱ درصد؛ در موارد راجعه، ۱۹ درصد AMT، ۲/۸ درصد؛ CAG، ۵/۴ درصد؛ میتومایسین، ۳/۷ درصد	گرانولوم ۱ مورد، هاپیرتنشن ناشی از استروئید ۹ مورد، گرانولوم، ۹/۳ درصد؛ سیمبلفارون، ۳/۷ درصد؛ استرابیسم، ۱ مورد گرانولوم: ۱/۲۵ درصد AMT، ۳/۶ درصد، CAG: ۱/۸ درصد میتومایسین ایسکمی صلیبه و عفونت در میتومایسین ۱/۸ درصد

ب) به کارگیری میتومایسین: در گذشته، داروهای شیمی‌درمانی زیادی استفاده می‌شدند ولی در حال حاضر، میتومایسین C شایع‌ترین داروی مورد استفاده است. این روش، علاوه بر حفظ کوتاهی زمان جراحی و راحتی انجام آن، مشابه پرتودرمانی، میزان عود را به ۵ تا ۱۵ درصد کاهش می‌دهد. مانند

برداشتن ساده ناخنک به همراه درمان‌های کمکی الف) پرتودرمانی با پلاک استرنسیوم ۹۰: این روش علاوه بر حفظ کوتاهی زمان جراحی، باعث کاهش عود به ۱۰ تا ۱۵ درصد می‌شود. اما در پی‌گیری ۱۰ ساله، ۱۰ درصد بیماران دچار اسکلریت نکروزان و به ندرت اندوفتالمیت می‌گردند.

است میزان واقعی عوارض آن را نتوان شناخت مگر این که ۱۰ سال یا بیش تر پی گیری انجام شود.



تصویر ۳- چشم جراحی شده ۴ ماه پس از برداشتن ناخنک همراه با میتومايسين حين عمل: به زخم شديد صلبيه و اسکلریت باکتریایی توجه کنید.

اصلی ترین روش های تعدیل یافته پیوند ملتحمه است. مزایای این روش شامل میزان عود کم تر از ۱ درصد، نتیجه زیبایی ظاهری عالی و عوارض بسیار کم آن می باشند. با این حال، این روش بسیار وقت گیر و پیچیده است و نیاز به بی حسی رتروبولبار یا پریبولبار دارد و احتمال وجود درد و دوبینی در یک دوره کوتاه پس از عمل، قابل انتظار است.

اصول کلی جراحی ناخنک

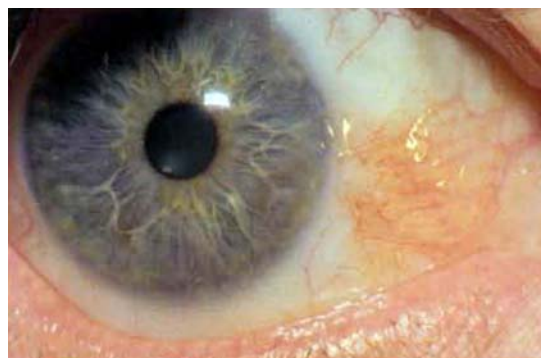
با این که هدف همه روش های جراحی ناخنک، جلوگیری از عود آن است ولی هنوز علل عود، روشن نیستند و نظریه های مختلفی برای آن مطرح شده اند:

الف- برخی معتقدند که عود ناخنک نتیجه نقصان منطقه ای یاخته های بنیادی است. اگر این نظریه درست باشد، پیوند یاخته های بنیادی لیمبوس / ملتحمه و یا پیوند پرده آمیون که ممکن است باعث تسریع مهاجرت یاخته های بنیادی مجاور شود، باعث درمان این مشکل می گردد.

ب- عود ممکن است ناشی از پاسخ فیبروبلاستیک شدید در بافت زیر ملتحمه ای باشد. این عامل را هم می توان با برداشتن وسیع بافت زیرملتحمه ای و یا استفاده از میتومايسين، درمان کرد.

ج- عود می تواند ناشی از التهاب ثانویه به جراحی باشد. این مورد را می توان با استفاده از کورتیکواستروئید به صورت مکرر پس از جراحی، استفاده از میتومايسين حين و پس از جراحی یا پیوند پرده آمیون، کنترل کرد.

پرتودرمانی، عوارض شدیدی مانند اسکلریت، اسکلروکراتیت عفونی و اسکلرومالاسی، مقبولیت آن را دچار چالش کرده اند (تصویر ۳). از آن جا که میتومايسين یک داروی رادیومیمتیک است، ممکن



تصویر ۲- چشم جراحی شده ۱۰ سال پس از برداشتن ناخنک همراه با پرتوتابی بتا: هیچ گونه عود کلاسیک قرنيه ای دیده نمی شود ولی نتیجه آن به لحاظ زیبایی بسیار بد است.

برداشتن ساده ناخنک به همراه بازسازی ملتحمه

الف- فلپ لغزشی ملتحمه: در این روش، بعد از برداشتن ساده ناخنک، کار بازسازی انجام می شود. این روش فقط کمی وقت گیرتر و مشکل تر از برداشت ساده ناخنک است اما میزان عود را ظاهراً به حدود ۱۰ درصد کاهش می دهد.

ب- پیوند ملتحمه: شایع ترین روش توصیه شده جراحی ناخنک است و میزان عود را به ۵ تا ۱۵ درصد کاهش می دهد ولی انجام آن مشکل تر است و زمان انجام جراحی هم به میزان قابل توجهی افزایش می یابد.

برداشتن وسیع ناخنک به همراه جراحی ترمیمی

الف- پیوند پرده آمیون: استفاده از این روش طی ۱۰ سال گذشته افزایش یافته است. معمولاً در مواردی که برداشتن ناخنک با برداشتن گسترده تنون و استفاده موضعی میتومايسين همراه است، استفاده می شود. با این که بعضی نویسندگان میزان عود پائینی را با این روش گزارش کرده اند ولی پیچیدگی آن مشابه روش پیوند ملتحمه است و هم چنین دارای عوارض بالقوه درازمدت مربوط به استفاده از میتومايسين و مواد منشا گرفته از بافت انسان است که به طور بالقوه می تواند خطرناک باشد.

ب- برداشتن وسیع ناخنک همراه با پیوند وسیع ملتحمه: این روش که با جزییات در این مقاله توضیح داده می شود، یکی از

عمل می‌باشد.

تکنیک جراحی در ناخنک اولیه

پیروی از نکاتی خاص در این روش و موفقیت آن نقش مهمی دارد. این روش نیاز به بی‌حسی رتروبولبر یا پری‌بولبر دارد. وجود یک دستیار، کمک‌کننده است و معمولاً حدود یک ساعت زمان می‌برد. ناخنکی که در سمت نازال قرار دارد، از سمت تمپورال برداشته می‌شود، در حالی که برداشتن ناخنک تمپورال، از سمت بالا انجام می‌شود. این روش جراحی در مراحل زیر خلاصه شده است:

۱) حدود ناخنک، کمی عقب‌تر از لیمبوس، توسط ماژیک علامت‌گذاری می‌شود. سپس یک برش عرضی روی ناخنک، شامل ملتحمه و فاشیای تنون زیر آن داده می‌شود (تصویر ۴). سر ناخنک به همراه تمامی غشای بومن درگیر، از سطح قرنیه جدا می‌شوند.

۲) بستر ناحیه عقب‌تر به ناخنک، جهت انجام پیوند ملتحمه، به دقت آماده می‌شود. جداسازی تنون از ملتحمه در یک منطقه دوزنقه‌ای شکل با پهنای ۱۰ میلی‌متر در ناحیه لیمبوس و ۱۵ میلی‌متر در قسمت عقب‌تر انجام می‌شود. هم‌چنین در همین ناحیه، صلیبه از تنون جدا می‌شود.

۳) بردن تنون جداشده بدون آسیب زدن به تاندون ماهیچه راست داخلی که برای جلوگیری از صدمه به آن می‌توان توسط هوک ماهیچه، آن را کنار نگه داشت. در ابتدا، کپسول تنون پایینی را در محل اتصال آن در حدود ۲ تا ۳ میلی‌متر و به موازات لیمبوس توسط قیچی برش می‌دهیم، سپس سر قیچی را به عقب و به سمت ماهیچه راست تحتانی زاویه می‌دهیم و برش را بزرگ‌تر می‌کنیم (تصویر ۵). به تدریج که برش به سمت عقب بزرگ‌تر می‌شود، به آرامی و با استفاده از روش دودستی، فاشیای آزادشده تنون را پایین می‌دهیم تا چربی اربیت در ناحیه جراحی نمایان شود (ولی نباید روی چربی برش داده شود). مشابه همین برش در قسمت بالایی ایجاد می‌شود و در نتیجه، یک لبه آزاد ملتحمه در مجاور لیمبوس تشکیل می‌گردد که عقب کشیدن آن، یک ناحیه برهنه بزرگ‌تر از 8×10 میلی‌متر ایجاد می‌کند.

۴) ماهیچه راست داخلی را از زیر آن به وسیله نخ سیلک ۰-۴ و ماهیچه راست خارجی را به وسیله رد کردن بخیه‌ای از ملتحمه، محکم می‌کنیم و با عقب کشیدن ماهیچه راست داخلی به سمت تمپورال، ناحیه مجاور به کارونکل ظاهر می‌شود که در این صورت می‌توان برش فاشیای تنون روی ماهیچه راست داخلی را با اطمینان خاطر انجام داد (تصویر ۶).

د- برخی معتقدند که عود ناخنک مربوط به تکثیر غیرطبیعی یاخته‌های اپی‌تلیوم ناخنک است که با دبریدمان ناحیه لیمبوس و قرنیه درگیر یا استفاده از میتوماکسین قابل پیش‌گیری است.

برداشتن وسیع ناخنک به همراه پیوند وسیع ملتحمه

اساس طراحی این روش جراحی ناخنک، کاهش میزان عود است. ویژگی‌های این روش که ممکن است باعث کاهش میزان عود ناخنک شوند، عبارتند از:

الف- برداشتن وسیع فاشیای تنون در قسمت بالا و پایین و نازال به ناخنک

ب- استفاده از کورتیکواستروئید موضعی به صورت مکرر پس از جراحی

مهم‌ترین بخش این جراحی جهت دستیابی به بهترین نتیجه زیبایی، تهیه یک پیوند ملتحمه‌ای بسیار بزرگ می‌باشد که باعث ایجاد ویژگی‌های زیر می‌شود:

الف- یک بخیه در سمت نازال که شبیه به چین نیمه‌هلالی ظاهر می‌شود و باعث پنهان کردن هرگونه اسکار در این ناحیه می‌گردد. برای دستیابی به این حالت باید گوشه‌های انتهایی پیوند را با فاصله ۱۳ تا ۱۵ میلی‌متر از لیمبوس، به صلیبه بخیه زد و لبه نزدیک به کارونکل را با بخیه به ۲ تا ۳ میلی‌متر باقی‌مانده ملتحمه کارونکل متصل کرد.

ب- بستن برش‌های بالا و پایین، کاملاً خارج از شکاف پلک قرار می‌گیرد.

ج- پیوند بدون وجود هیچ واسطه‌ای به جز ماهیچه راست داخلی و فاشیای آن، به صلیبه محکم شده است که با بخیه کردن پیوند ملتحمه به صلیبه در تمامی نواحی آن به جز قسمت نازال مجاور به کارونکل، به دست می‌آید.

د- عقب کشیدن پیوند از لیمبوس به اندازه ۱ تا ۲ میلی‌متر.

ه- استفاده مکرر از کورتیکواستروئید پس از جراحی.

ویژگی‌های این روش جراحی که باعث کاهش اسکار در سمت دهنده می‌شوند، عبارتند از:

الف- نگه داشتن کم‌ترین میزان ممکن از کپسول تنون موجود زیر ملتحمه

ب- دادن برش بالایی نزدیک به فورنیکس بالا

ج- باقی گذاشتن یک نوار ۱ تا ۲ میلی‌متری از ملتحمه لیمبوس زمانی که پیوند نزدیک به لیمبوس بریده می‌شود

د- استفاده مکرر از کورتیکواستروئید موضعی پس از جراحی
این روش جراحی بسیار وقت‌گیر است و نیازمند دقت فراوان جهت کنترل بافت پیوندی و هم‌چنین دقت زیاد به جزئیات حین

را بلند نماید. روی ملتحمه علامت‌گذاری شده با خطوط شعاعی، بدون آسیب به فاشیای تنون زیرش، توسط قیچی برش داده می‌شود و ملتحمه از تنون زیرش جدا می‌گردد. باید توجه شود که کم‌ترین آسیب به تنون زیر پیوند وارد آید و هیچ‌گونه برشی روی آن داده نشود تا کم‌ترین میزان خون‌ریزی ایجاد شود.

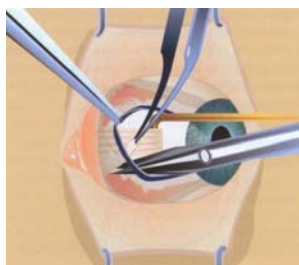
۸) در این مرحله، خط علامت‌گذاری شده فورنیکس برش داده می‌شود و ملتحمه از تنون زیرش و بدون آسیب به آن، از فورنیکس تا لیمبوس جدا می‌گردد (تصویر ۸). جداسازی پیوند، به وسیله قیچی، تا لیمبوس ادامه می‌یابد و ملتحمه پیوندی برداشته می‌شود و جهت جلوگیری از ایجاد نقص یاخته‌های بنیادی لیمبوس در قسمت فوقانی، ۱/۵ تا ۲ میلی‌متر از ملتحمه لیمبوس باقی گذاشته می‌شود.

۹) پیوند برداشته‌شده، در حالی که چشم به سمت تمپورال کشیده شده، روی بستر آماده‌شده قرار داده می‌شد و گوشه‌های لیمبال پیوند، توسط نخ ویکریل ۰-۹ به صلبیه و لبه‌های ملتحمه باقی‌مانده محکم می‌گردند و ۱ تا ۲ میلی‌متر صلبیه مجاور به لیمبوس، برهنه و بدون ملتحمه گذاشته می‌شود. پیوند به طور کامل باز می‌شود تا گوشه‌های عقبی آن مشخص گردند و با فاصله ۱ تا ۲ میلی‌متر از این گوشه‌ها، پیوند با فاصله ۱۳ تا ۱۵ میلی‌متر به صورت سطحی به صلبیه و لبه ملتحمه باقی‌مانده محکم می‌شود (تصویر ۹). هم‌چنین لبه‌های فوقانی و تحتانی پیوند، توسط ۳ عدد بخیه جداگانه، به صلبیه و ملتحمه باقی‌مانده، متصل می‌شوند. در آخر، قسمت داخلی پیوند توسط یک بخیه پیوسته با نخ ویکریل ۰-۹ به ملتحمه مجاور کارونکل متصل می‌گردد و چین هلالی بازسازی می‌شود. اسکار نهایی در چین ملتحمه پنهان می‌شود (تصویر ۱۰).

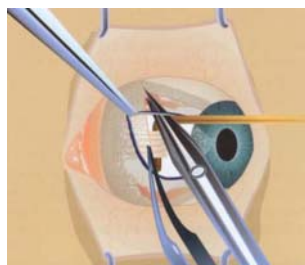
۵) دوباره کل لبه‌های آزاد ملتحمه، شامل کل چین هلالی را با ماژیک علامت می‌زنیم. تنها برش روی ملتحمه، در این زمان ایجاد شود. هم‌چنین علاوه بر برداشتن یک نوار نازک از ملتحمه سالم در قسمت بالا و پایین ناخنک، جهت ایجاد یک لبه صاف و مستقیم، در سمت نازال، کل ملتحمه و چین هلالی به جز ۲ تا ۳ میلی‌متر از ملتحمه مجاور به کارونکل را باید برداشت (تصویر ۷). در نتیجه این اقدام، یک ناحیه دوزنقه‌ای فاقد ملتحمه با حدود تقریبی ۸ میلی‌متر در ناحیه لیمبوس، ۱۵ میلی‌متر از لیمبوس تا لبه مجاور به کارونکل و ۱۲ میلی‌متر از لبه بالایی تا لبه پایینی ملتحمه باقی می‌ماند که از وسط ناحیه بین لیمبوس و ناحیه مجاور کارونکل اندازه‌گیری می‌شود.

۶) ناحیه برهنه لیمبوس و بستر قرنیه به وسیله یک سرمرته الماسی، هموار می‌شود. در صورت وجود خون‌ریزی که معمولاً ناشی از عروق زیر ملتحمه مجاور کارونکل و صلبیه می‌باشد، هموستاز حرارتی ملایمی انجام می‌گردد.

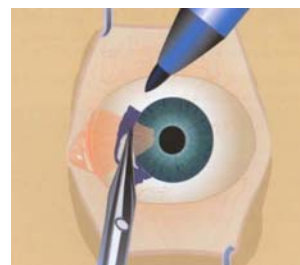
۷) در این مرحله، پیوند ملتحمه از ملتحمه بولبار بالا برداشته می‌شود. با استفاده از ۲ بخیه ماهیچه راست، چشم به سمت پایین چرخانده می‌شود. منطقه‌ای که قرار است از آن پیوند گرفته شود توسط ۲ خط شعاعی از لیمبوس تا فورنیکس بالایی که در ناحیه لیمبوس ۶ تا ۸ میلی‌متر و در ناحیه فورنیکس ۱۵ میلی‌متر از یکدیگر فاصله دارند، علامت‌گذاری می‌شود. خط داخلی باید حداقل ۳ تا ۵ میلی‌متر از لبه بالایی منطقه بدون ملتحمه، فاصله داشته باشد. با استفاده از سوزن شماره ۳۰، درست زیر ملتحمه و تمپورال به خط علامت‌گذاری شده خارجی، محلول نمکی متعادل یا داروی بی‌حسی موضعی تزریق می‌شود و به آرامی به طرف داخل حرکت داده می‌شود تا کل ملتحمه ناحیه علامت‌گذاری شده



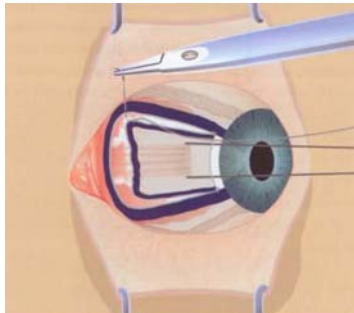
تصویر ۶- نمایش برداشت تنون جنب کارونکل و تقریباً خود کارونکل: به نقص وسیع ملتحمه‌ای در نتیجه توکسیدگی لبه ملتحمه پس از برداشتن وسیع تنون توجه کنید.



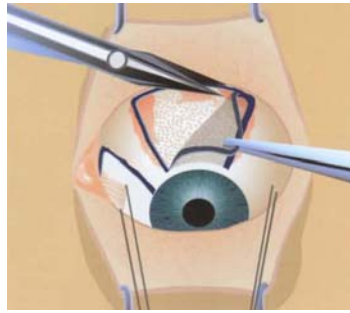
تصویر ۵- نمایش بیرون‌زدگی تنون پس از ایجاد برش اولیه تنون لیمبال: توجه کنید که برداشتن تنون از قدام به خلف افزایش می‌یابد، با عرض تقریبی ۱۵-۱۰ میلی‌متر.



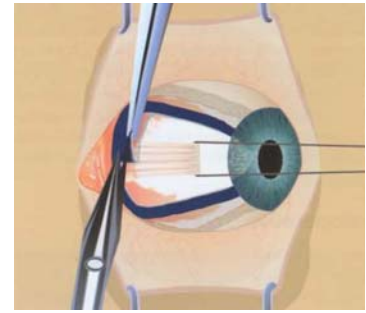
تصویر ۴- نمایش علامت‌گذاری و برش ناخنک در محل لیمبوس.



تصویر ۷- نمایش برداشتن کامل چین نیمه‌هلالی که موجب به جا ماندن ۳-۱ میلی‌متر ملتحمه جنب کارونکلی شده است.



تصویر ۸- نمایش ملتحمه برگشته دهنده و ۲ میلی‌متر از ملتحمه دست‌نخورده به‌جامانده.

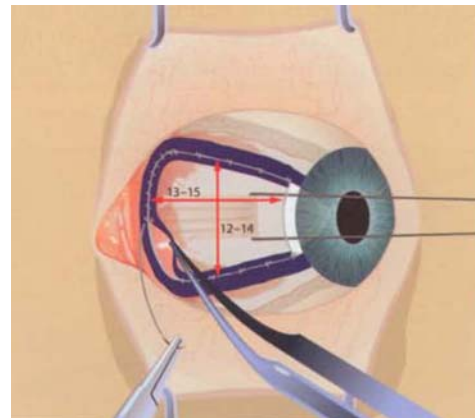


تصویر ۹- نمایش بخیه زدن گوشه خلفی گرافت به صلبیه با فاصله حدود ۱۵ میلی‌متر از لیمبوس: به کشش موجود در لبه جنب لیمبوسی گرافت توجه کنید.

در همان محل خودش باقی گذاشت. اگر در هنگام برداشتن پیوند ملتحمه، فاشیای تنون حفظ شود، این ناحیه پس از ۶ تا ۱۲ ماه بازسازی می‌شود. در مواردی که اسکار ملتحمه فوقانی شدید است می‌توان از ملتحمه تحتانی جهت برداشتن پیوند استفاده کرد ولی این کار باعث محدود شدن اندازه ملتحمه پیوندی می‌شود.

پی‌گیری پس از جراحی

در ۲۴ ساعت اول پس از جراحی، مسکن قوی خوراکی لازم است. معمولاً در روز اول، ورم پلک و محدودیت حرکت چشم به داخل، قابل انتظار است. در موارد ناخنک اولیه، دوبینی و محدودیت حرکتی در عرض ۳ تا ۷ روز از بین می‌روند ولی در موارد راجعه ممکن است تا ۲ تا ۳ هفته طول بکشند. به مدت ۳ هفته از کورتیکواستروئید موضعی (پردنیزولون استات ۱ درصد) هر ۲ ساعت در هنگام بیداری استفاده می‌شود، سپس به روزی ۴ بار به مدت ۶ هفته کاهش می‌یابد. قطره آنتی‌بیوتیک به مدت یک هفته تجویز می‌شود. معمولاً در عرض ۲ هفته، اپی‌تلیوم، در تمامی نواحی بهبود می‌یابد. بهبود نقایص صلبیه و قرنيه در عرض ۳ تا ۷ روز توسط اپی‌تلیوم قرنيه (و نه اپی‌تلیوم ملتحمه) صورت می‌گیرد. ناحیه‌ای از صلبیه نازال که توسط پیوند ملتحمه پوشیده نشده است، آخرین قسمتی است که بهبود می‌یابد. در عرض ۱ تا ۳ هفته اول، ورم پیوند ملتحمه قابل انتظار است (تصویر ۱۱). معمولاً پس از یک ماه، چشم آرام می‌شود و پیوند به صورت یک‌پارچه می‌آید. گاهی مختصری ورم در چین هلالی بازسازی‌شده به مدت چند هفته باقی می‌ماند. پس از گذشت ۴ ماه معمولاً محل پیوند قابل تشخیص نمی‌باشد و ظاهر چشم از نظر زیبایی عالی است (تصویر ۱۲). آخرین محلی که دوباره به حالت نرمال باز می‌گردد،



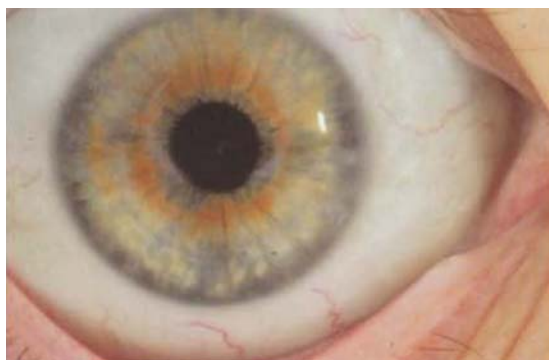تصویر ۱۰- نمایش اندازه متوسط نهایی نقص صلبیه‌ای و اتوگرافت ملتحمه‌ای.

روش جراحی در ناخنک راجعه

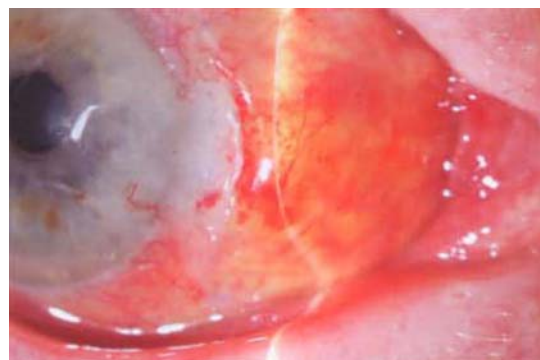
در ناخنک راجعه، روش جراحی مشابه ناخنک اولیه است ولی جراحی مشکل‌تر است و زمان بیشتری می‌برد. در این موارد باید دقت بیشتری جهت محافظت از ماهیچه راجعه داخلی داشت چون ممکن است محل اتصال آن از آنچه انتظار می‌رود، به لیمبوس نزدیک‌تر باشد. در این حالت ممکن است پس از برداشتن فاشیای تنون و بافت اسکار، ملتحمه باقی‌مانده بیش‌تر جمع شود و عقب برود و در نتیجه، نیاز به پیوند بزرگ‌تری باشد. تهیه پیوند ملتحمه از ملتحمه فوقانی، حتی در مواردی که قبلاً از این ناحیه توسط جراحان دیگر استفاده شده باشد، معمولاً قابل انجام است. به طور معمول این نواحی که قبلاً از آن‌ها پیوند ملتحمه تهیه شده است، بسیار کوچک هستند و اسکار آن‌ها در ۵ میلی‌متری لیمبوس قرار دارد و می‌توان این قسمت از ملتحمه را جدا کرد یا

در ۲۵۰ مورد ناخنک اولیه با پی‌گیری یک ساله، در ۹۷ درصد بیماران، فقط یک مورد عود احتمالی ناشی از بهبود تاخیری نقص قرنیه دیده شد. در ۱۰۰ مورد ناخنک راجعه که بیش از ۹۵ درصد پی‌گیری یک ساله داشتند، هیچ‌گونه عود دیده نشد، با این وجود، نتایج از لحاظ زیبایی ظاهری، به خوبی موارد ناخنک اولیه نبودند (تصویر ۱۳).

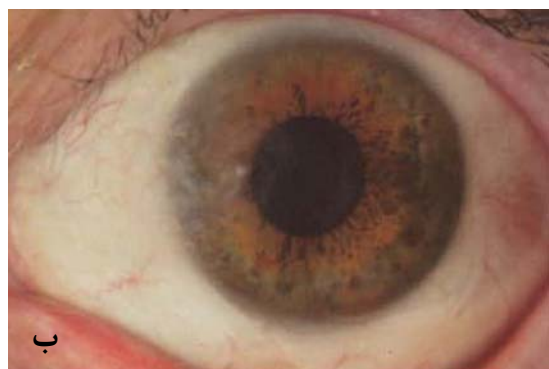ملتحمه فوقانی است. برخی مناطق اسکار و تحت کشش ممکن است تا ۶ ماه باقی بمانند ولی اگر به میزان کافی از پیوند مراقبت شود، پس از گذشت ۶ ماه، نمای ملتحمه فوقانی قابل افتراق از عکس‌های گرفته‌شده قبل از عمل نخواهد بود و در عرض ۶ تا ۱۲ ماه، می‌توان از آن جهت تهیه پیوند در درمان ناخنک تمپورال، در بیماران دارای ناخنک تمپورال و نازال، استفاده کرد.



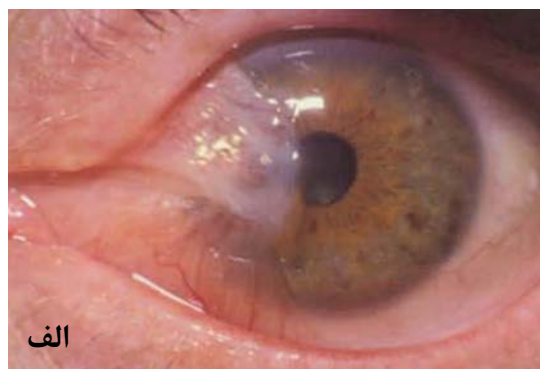
تصویر ۱۲- چشم عمل‌شده ۴ ماه پس از برداشتن وسیع ناخنک و اتوگرافت وسیع ملتحمه



تصویر ۱۱- تصویربرداری با اسلیت‌لمپ تورم قابل توجه گرافت را در روز دهم بعد از برداشتن وسیع ناخنک و اتوگرافت وسیع ملتحمه نشان می‌دهد.



ب



الف

تصویر ۱۳- چشم عمل‌شده را نشان می‌دهد که قبل از عمل (الف) چندین ناخنک عودکننده داشت و یک سال بعد از عمل (الف) برداشتن وسیع ناخنک همراه با اتوگرافت وسیع ملتحمه نیز نشان داده شده است.

مانند خشکی چشم، سمیت دارویی و بی‌حفاظ ماندن قرنیه نیز درمان شوند. این نقص پایدار می‌تواند باعث ایجاد تشکیل عروق جدید در قرنیه و نازک‌شدگی استروما در آن ناحیه شود. اگر لبه ملتحمه برگردد ممکن است باعث تشکیل کیست‌های کوچک شود که معمولاً می‌توان آن‌ها را بدون درمان رها کرد ولی در صورت نیاز به درمان می‌توان مارسوپیلیزیشن انجام داد یا تحت بی‌حسی زیر ملتحمه‌ای، با کمک اسلیت آن‌ها را برداشت.

عوارض

برداشتن ناخنک اولیه - شایع‌ترین عوارض پس از جراحی در این موارد عبارتند از نقص پایدار اپی‌تلیوم، قرنیه که معمولاً نزدیک به لیمبوس قرار دارد و هم‌چنین وجود دلتن پایدار قرنیه که نیاز به درمان با تجویز مکرر داروهای لوبریکان، بستن پلک‌ها یا استفاده از لنزهای تماسی دارد. مانند تمامی موارد نقص پایدار اپی‌تلیوم قرنیه، باید سایر عوامل که ممکن است در عدم بهبود دخیل باشند،

باقی‌مانده در بالا و پایین ناحیه را به سمت منطقه لیمبال مورد نظر تسریع کند. این مساله نشان‌دهنده آن است که وجود بافت لیمبوس در یک اتوگرافت ملتحمه‌ای استاندارد، ضروری نیست زیرا نیازی به آن نیست و هم‌چنین از نقص یاخته‌های بنیادی در قسمت فوقانی جلوگیری می‌شود.

برداشتن وسیع ناخنک باعث کاهش فعالیت فیبروبلاستی تنون می‌شود و نیاز به استفاده از داروهای سیتوتوکسیک را از بین می‌برد. استفاده مکرر از کورتیکواستروئید موضعی پس از عمل هم ممکن است از این نظر مهم باشد.

در پروتکل اتوگرافت وسیع ملتحمه، از تجویز مکرر استروئید پس از عمل استفاده می‌شود که مشابه بسیاری از انواع دیگر جراحی ناخنک، نیازی به پرده آمیون یا داروی سیتوتوکسیک ندارد.

درمان جراحی ناخنک هنوز یک مساله بحث‌برانگیز و مورد اختلاف نظر است. این مقاله رویکردهای فعلی و یک روش را شرح داده است که به نظر می‌رسد باعث کنترل عود ناخنک اولیه و راجعه می‌گردد، دارای عوارض بسیار کمی می‌باشد، نیاز به درمان‌های کمکی خطرناک ندارد و نتیجه ظاهری آن عالی است. هم‌چنین نتایج این روش می‌تواند روشن‌کننده علل عود ناخنک هم باشد.

پزشکی و پاسخ

۱- توصیه‌های شما به بیمار مبتلا به ناخنک بدون علامت که ۲ میلی‌متر روی قرنیه گسترش یافته است، چیست و چگونه بیمار را پی‌گیری می‌نمایید؟

دکتر فیشر (Fisher): از ناخنک بیمار عکس گرفته و در پرونده وی گذاشته می‌شود. در صورتی که ناخنک بی‌علامت باشد و از نظر ظاهری و زیبایی مشکلی ایجاد نکرده باشد، به بیمار توصیه می‌کنم که معاینه با فواصل منظم و عموماً یک ساله انجام دهد. هم‌چنین به بیمار پیشنهاد می‌کنم از عینک ضد فرابنفش و در صورت امکان از کلاه لبه‌دار در هنگام بیرون رفتن، استفاده نماید و به صورت دوره‌ای در آینه به ناخنک خود نگاه کند و در صورتی که رشدی در آن احساس کرد یا تغییراتی در ظاهر آن به وجود آمد یا همراه با یک قرمزی یا التهاب جدید یا پیش‌رونده بود، با چشم‌پزشک خود تماس بگیرد.

دکتر آکسفورد (Oxford): من بیمار را نسبت به عوامل احتمالی ایجاد ناخنک آگاه می‌کنم و اهمیت اجتناب از پرتو فرابنفش را

برداشتن ناخنک راجعه - علاوه بر عوارض گفته‌شده، در این عمل، احتمال صدمه به ماهیچه راست داخلی، سوراخ‌شدگی صلبیه و پارگی شبکیه، اسکار ملتحمه فوقانی (می‌تواند جراحی گلوکوم بعدی را تحت تاثیر قرار دهد) و گلوکوم ناشی از مصرف استروئید نیز وجود دارد. در ۳۵۰ مورد ناخنک اولیه و ۱۰۰ مورد ناخنک راجعه، هیچ موردی از جابه‌جایی یا از دست رفتن پیوند دیده نشد و هیچ‌گونه صدمه پایدار ماهیچه نیز رخ نداد.

سایر عوارض - شایع‌ترین عارضه جراحی ناخنک، عود آن است. با این وجود، عوارض مشکل‌ساز دیگری هم ممکن است رخ دهند. نکرور صلبیه و یا قرنیه، هم‌چنین اسکلریت عفونی می‌توانند به طور حاد، در نتیجه استفاده از میتومايسين و یا چند سال بعد از جراحی، به علت استفاده از میتومايسين و یا پرتودرمانی یا استفاده از سایر داروهای شیمی‌درمانی ایجاد شوند. عفونت باید پس از تهیه کشت و اسمیر توسط آنتی‌بیوتیک مناسب درمان شود. التهاب و نکرور غیر عفونی نیز توسط کورتیکواستروئید موضعی و سیستمیک و گاهی نیز به وسیله داروهای سرکوبگر ایمنی درمان می‌شوند. به ندرت ممکن است نیاز به پیوند صلبیه باشد. نازک شدن تاخیری صلبیه اغلب با درد واضح همراه است که می‌تواند به قدری شدید باشد که باعث تقاضای بیمار جهت تخلیه چشم شود. این درد معمولاً با پیوند صلبیه از بین می‌رود. در این موارد، از صلبیه تمام‌ضخامتی استفاده می‌شود که محیط آن به صورت نازک در می‌آید و با نخ و ویکریل در محل مورد نظر تثبیت می‌شود. سپس از ملتحمه جهت پوشاندن صلبیه پیوندی استفاده می‌شود. ممکن است ورم چندین ماه باقی بماند و چیزی شبیه به ناخنک در آن محل ایجاد شود. درد عمیق و خسته‌کننده معمولاً در عرض چند هفته از بین می‌رود.

بحث

این مقاله بر روی برداشتن وسیع ناخنک همراه با پیوند وسیع ملتحمه متمرکز شده است و قواعد کلی جراحی که به نظر می‌رسد میزان عود را کم می‌کنند، بررسی شده‌اند. براساس نتایج بالینی، وجود یک لیمبوس به ظاهر نرمال در محل ناخنک در صورتی که یاخته‌های بنیادی لیمبوس در محل ناخنک برداشته‌شده، پیوند نشده باشند، قویاً مطرح‌کننده آن است که نیازی به پیوند یاخته‌های بنیادی لیمبوس نمی‌باشد. ممکن است با عقب کشیدن ۱ تا ۲ میلی‌متری پیوند از لیمبوس، به اپی‌تلیوم قرنیه اجازه داده شود تا نقص قرنیه را پر نماید و مهاجرت یاخته‌های بنیادی

یادآوری می‌کنم. در این موارد توصیه به جراحی نمی‌کنم و هم‌چنین خطرات مربوط به جراحی ناخنک را برای بیمار توضیح می‌دهم؛ چون بیمار باید متوجه شود که چرا هر ناخنکی به راحتی برداشته نمی‌شود. بیمار باید هر ۶ تا ۱۲ ماه و در صورت ایجاد هر گونه تغییری، زودتر معاینه شود. می‌توان عکس برداری‌های بالینی انجام داد و درجه ناخنک را مشخص کرد.

۲- روش جراحی شما برای ناخنک اولیه چیست؟

دکتر فیشر: روش جراحی بستگی به عواملی هم‌چون ظاهر فیزیکی، سابقه خانوادگی، شغل و علایق بیمار، سابقه بالینی رشد یا عدم رشد پیش‌رونده ناخنک و تقاضای بیمار جهت زیبایی ظاهری دارد. اگر ناخنک رشد آهسته‌ای داشته باشد، برای بیمار مزاحمت ایجاد نماید، به نظر مهاجم نرسد و سابقه خانوادگی واضحی از نظر ناخنک مهاجم نداشته باشد یا سابقه قرار گرفتن در معرض فرابنفش وجود نداشته باشد، ترجیح می‌دهم که جراحی به صورت برداشتن ساده سر و تنه ضایعه بدون برداشتن فاشیای تنون زیر آن باشد و ناحیه توسط یک فلپ ملتحمه بسته شود. اگر بافت کافی جهت بستن ناحیه وجود نداشته باشد، از پیوند ملتحمه یا پیوند پرده آمنیون استفاده می‌کنم. اگر ضایعه به طور بارز برجسته باشد و آشکارا وسکولاریزه باشد و بیمار دارای عوامل خطر ساز رشد مهاجم ناخنک باشد مانند قرار گرفتن قابل توجه در معرض پرتو فرابنفش، ترجیح می‌دهم سر و تنه ناخنک را بردارم و با پیوند ملتحمه به همراه لیمبوس یا پیوند پرده آمنیون، ناحیه مورد نظر را بپوشانم. پیش از این، فاشیای تنون زیر ناخنک را به صورت وسیعی برمی‌داشتم ولی با دانش اخیر از فیزیوپاتولوژی ناخنک (صدمه به یاخته‌های اپی‌تلیوم ناحیه لیمبوس و فعالیت متالوپروتئیناز ماتریکس) باعث شد که فاشیای تنون دارای ظاهر نرمال را نگه دارم. در بزرگسالان غیرباردار، داکسی‌سیکلین خوراکی (جهت مهار تولید متالوپروتئیناز) و کورتیکواستروئید موضعی را در نظر خواهیم گرفت.

دکتر آکسفورد: من معمولاً از روش برداشتن ناخنک همراه با پیوند ملتحمه استفاده می‌کنم. در صورت وجود ناخنک دوسر، از پرده آمنیون جهت پوشاندن صلبیه در هر دو سمت استفاده می‌کنم.

۳- روش جراحی شما برای ناخنک راجعه چیست؟

دکتر فیشر: طبق تعریف، یک ناخنک راجعه، به خودی خود،

مهاجم بودن خود را ثابت می‌کند. روش من در این موارد، برداشتن سر و تنه ناخنک و استفاده از پیوند ملتحمه/ لیمبوس یا پیوند پرده آمنیون است. مانند جراحی در ناخنک اولیه، در این موارد هم به فاشیای تنون با ظاهر نرمال دست نمی‌زنم و فقط در صورتی که به بافت فیبرووسکولار ناخنک متصل باشد، آن را برمی‌دارم. در صورتی که پس از برداشتن سر ناخنک از روی قرنیه، سطح قرنیه ناهموار بود، از یک سرمته الماسی با اندازه بزرگ (۵ میلی‌متر) جهت هموار و صیقلی کردن سطح قرنیه استفاده می‌کنم. هم‌چنین از حداقل کوتر در یک ناحیه خیس استفاده می‌کنم. حتی اگر از چسب بافتی استفاده کنم، پیوند را در محل لیمبوس با ۲ تا ۳ عدد بخیه محکم می‌کنم. هم‌چنین در بیماران با شرایط مناسب، پس از عمل، از داکسی‌سیکلین خوراکی استفاده می‌کنم.

دکتر آکسفورد: سعی می‌کنم تا جایی که ممکن است در مورد جراحی اول اطلاعاتی کسب کنم مانند این که چند سال پیش جراحی انجام شده است و آیا از پیوند ملتحمه یا پرده آمنیون یا میتومايسين استفاده شده است. اگر عود مختصر باشد، به بیمار توصیه می‌کنم که جراحی مجدد انجام ندهد. اگر اسکار، فعال باشد و به سمت محور بینایی در حال رشد باشد، معمولاً با دقت و با استفاده از برش‌های دقیق، بافت اسکار فیبرووسکولار قرار گرفته در زیر ملتحمه را جدا می‌کنم و از پیوند ملتحمه و میتومايسين موضعی حین جراحی استفاده می‌کنم.

۴- به نظر شما علل عود ناخنک پس از جراحی کدامند؟

دکتر فیشر: علل عود شامل موارد زیرند ولی محدود به این موارد هم نمی‌باشند: استعداد ژنتیکی (مثبت بودن سابقه شخصی یا خانوادگی ناخنک مهاجم یا عودکننده)، قرار گرفتن در معرض پرتو فرابنفش به مدت زیاد، قرار گرفتن در معرض مواد سمی در محیط خانه یا کار، سابقه برداشتن قبلی ناخنک، عود ناخنک در چشم مقابل.

دکتر آکسفورد: عود ناخنک در دستان ماهرترین جراحان هم ممکن است روی دهد. عدم رعایت دستورات دارویی پس از جراحی و عدم استفاده از عینک آفتابی ضد فرابنفش می‌توانند در ایجاد عود دخالت داشته باشند. موارد مربوط به جراحی، مانند باقی گذاشتن کپسول تنون روی بستر صلبیه یا استفاده از روش بستن اولیه محل برداشتن ناخنک بدون پیوند یا روش برهنه گذاشتن صلبیه، همگی می‌توانند باعث افزایش خطر عود شوند.

۵- نقش پیوند پرده آمنیون در جراحی ناخنک چیست؟ پیوند پرده آمنیون در مقایسه با پیوند ملتحمه چگونه است؟

دکتر فیشر: در حال حاضر، مشغول تجربه و بررسی نمودن سودمندی پیوند پرده آمنیون به عنوان جایگزینی برای پیوند ملتحمه هستیم. مقالات، نتایج متفاوتی را گزارش کرده‌اند. این که کدام روش بهتر است هنوز برای من مشخص نیست ولی به نظر می‌رسد در هر دو روش، نتایج درازمدت، بهبود می‌یابند و خطر عود ناخنک به صورت واضح کاهش می‌یابد.

دکتر آکسفورد: پرده آمنیون جهت پوشاندن بستر صلبیه، زمانی ارزشمند است که ملتحمه جهت پیوند در دسترس نباشد (مانند ترابکولکتومی قبلی یا بیمارانی گلوکومی که ممکن است در آینده نیاز به ترابکولکتومی یا شانت داشته باشند) یا زمانی که ناخنک در هر دو سمت قرنیه وجود داشته باشد و ملتحمه جهت پیوند در دو طرف کافی نباشد. من پیوند ملتحمه را ترجیح می‌دهم، چون عود با آن کم‌تر از پیوند پرده آمنیون است و تنها مختصری زمان بیش‌تر جهت آماده کردن ملتحمه برای پیوند لازم می‌باشد.

۶- با توجه به عوارض گفته‌شده، آیا میتومایسین در جراحی ناخنک نقشی دارد؟ اگر نقش دارد، چگونه از آن استفاده می‌کنید و اندیکاسیون‌های مصرف آن کدامند؟

دکتر فیشر: من به این که میتومایسین در جراحی ناخنک نقش دارد معتقدم ولی مشکل این است که مطمئن نیستم چه نقشی دارد. میتومایسین یک آنتی‌متابولیت قوی است که باعث تخریب پایدار در یاخته‌های در معرض قرار گرفته می‌شود. این مساله کاملاً اثبات شده است که تجویز غلظت بالای میتومایسین با زمان طولانی، باعث ذوب شدن فاجعه‌بار صلبیه می‌شود. قطره میتومایسین که به صورت موضعی و پس از عمل تجویز می‌شود نیز می‌تواند در کوتاه‌مدت باعث عوارض بارزی شود. به نظر می‌رسد که استفاده از میتومایسین با غلظت کم‌تر و مدت تماس کم‌تر، باعث کاهش خطر ذوب شدن صلبیه می‌شود و با میزان عود کم‌تری هم در ارتباط است. طبق تجربه حدود ۲۰ تا ۳۰ ساله ما، در استفاده از پرتوتابی در بلندمدت مدت و هم‌چنین در استفاده از میتومایسین با غلظت پایین و تماس زمانی کم که در جراحی گلوکوم به کار می‌رود، موردی از خطر سمیت درازمدت دیده نشد است. من معمولاً میتومایسین را برای ناخنک‌های مهاجم و موارد

عود استفاده می‌کنم و به ویژه در مورد استفاده از میتومایسین در بیمارانی جوان نگران هستم.

دکتر آکسفورد: نقش نسبتاً مناسبی برای مصرف میتومایسین وجود دارد. اگر حین جراحی برداشتن ناخنک راجعه، به میتومایسین نیاز باشد، من فقط به صورت موضعی و از غلظت ۰/۲ میلی‌گرم در میلی‌لیتر به مدت ۱ دقیقه روی موضع استفاده می‌کنم و سپس با میزان زیادی مایع، سطح چشم را شستشو می‌دهم و هیچ‌گاه بیمار را با قطره میتومایسین تجویز شده، به خانه نمی‌فرستم.

۷- آیا شما از چسب‌های بافتی برای ثابت کردن پیوند ملتحمه استفاده می‌کنید؟ و اگر استفاده می‌کنید، روش شما چیست؟

دکتر فیشر: گرچه خودم تجربه کمی در مصرف چسب‌های بافتی دارم ولی استفاده از آن‌ها باعث صرفه‌جویی در وقت می‌شود و می‌تواند به عنوان یک روش جذاب در صورت وجود جراحی‌های با تعداد بالا، کمک‌کننده باشد.

دکتر آکسفورد: من از چسب‌های بافتی جهت ثابت کردن پیوند ملتحمه استفاده نمی‌کنم. بخیه کردن یک کار لذت‌بخش است و خطر انتقال بیماری پریشانی را هم ندارد.

۸- آیا پیوند یاخته‌های بنیادی در جراحی ناخنک نقش دارد؟

دکتر فیشر: با توجه به این که صدمه موضعی یاخته‌های ملتحمه و لیمبوس یکی از علل اصلی ناخنک است، معتقدم که به لحاظ نظری، دخیل کردن یاخته‌های بنیادی در پیوند ملتحمه می‌تواند در درمان ناخنک نقش داشته باشد. من به طور معمول ۱/۵-۱ میلی‌متر قرنیه ناحیه لیمبوس را به صورت یک لایه سطحی در هنگام تهیه پیوند ملتحمه برمی‌دارم. با وجود نگرانی که به لحاظ نظری در مورد احتمال ایجاد نقص یاخته‌های بنیادی به صورت موضعی وجود دارد، در بین ۱۰۰ بیمار که اکثر آن‌ها سال‌ها و گاهی دهه‌ها پی‌گیری شده‌اند، تاکنون با هیچ مورد نقص یاخته بنیادی در محل برداشتن لیمبوس برخورد نداشته‌ام. مسلماً اگر بیماری دارای نقص قبلی یاخته‌های بنیادی در کوداران فوقانی باشد، از برداشتن یاخته‌های بنیادی اجتناب می‌کنم.

دکتر آکسفورد: اگر بیماری بیش از یک بار عود ناخنک پس از جراحی داشته باشد، می‌توان پیوند یاخته‌های بنیادی لیمبوس خود بیمار را در نظر داشت. من با استفاده از بافت پیوندی از فرد دیگر و تجویز سرکوبگر ایمنی سیستمیک مخالفم.

۹- در دستان شما، شایع‌ترین عارضه پس از جراحی ناخنک چیست و اقداماتی که جهت جلوگیری از آن انجام می‌دهید کدامند؟

دکتر فیشر: بر اساس تجربه من، شایع‌ترین عارضه پس از جراحی ناخنک، عود آن و ایجاد گرانولوم پیوژنیک است. در مورد برخورد با عود، پیش‌تر توضیح داده شد. در دستان من، به علت بستن زخم با دقت، گرانولوم پیوژنیک بسیار نادر است و معمولاً می‌توان با برداشتن ساده آن و یا استفاده از قطره‌های موضعی کورتیکواستروئید، آن را درمان کرد.

دکتر آکسفورد: شایع‌ترین عوارض، اشک‌ریزش و حساسیت به نور هستند که معمولاً خودمحدودشونده هستند. برخی بیماران با عنبیه تیره‌تر، از باقی ماندن اسکار قرنیه زیر بافت ناخنک اصلی شاکی هستند که این مساله باید قبل از عمل برای بیمار توضیح داده شود. پس از عمل، تا زمانی که از قطره‌های کورتیکواستروئید استفاده می‌شود باید مراقب افزایش فشار چشم بود و به طور مرتب آن را چک کرد. طی هفته اول پس از پیوند ملتحمه، پیوند می‌تواند زرد رنگ و متورم شود که احتمال رخ دادن آن را باید برای بیمار توضیح داد. هموستاز دقیق حین عمل می‌تواند احتمال به وجود آمدن آن را کاهش دهد. من فقط یک مورد جداشدگی کامل پیوند ملتحمه را داشتم که در یک بیمار با خشکی چشم رخ داده بود. در بیماران با خشکی چشم متوسط تا شدید می‌توان از اشک مصنوعی و پمادهای مرطوب‌کننده استفاده کرد. همچنین استفاده از مرطوب‌کننده‌ها در جلوگیری از تشکیل نازک‌شدگی قرنیه (Dellen) کمک‌کننده است.