

## انسداد وریدی شبکیه: وراي یک حادثه

مترجم: دکتر ادیب طوسی: فلوشیپ بیماری‌های شبکیه- دانشگاه علوم پزشکی شهید بهشتی

\* این مقاله ترجمه‌ای از مقاله "Retinal Vein Occlusion: Beyond the Acute Event" از نشریه "Survey of Ophthalmology", ۲۰۱۱؛ ۵۶: ۲۸۱-۲۹۹ می‌باشد.

### خلاصه

انسداد وریدی شبکیه از علل عمده کاهش بینایی محسوب می‌گردد. در این مقاله مرور کلی بر تظاهرات بالینی، بیماری‌زایی، سیر طبیعی و درمان انسداد ورید مرکزی و شاخه‌ای شبکیه به عمل می‌آید. کارآزمایی‌های بالینی تصادفی و چندمرکزی اخیر، نحوه برخورد با این عارضه را تغییر داده‌اند که می‌تواند معطوف به علت زمینه‌ای یا عوارض حاصله باشد. موارد قابل انتخاب مشتمل بر مداخله جراحی، تزریق داخل زجاجیه دارو، فوتوکواگولاسیون با لیزر و استفاده از داروهای پیوسته‌رهش می‌باشند.

### I- مقدمه

انسداد وریدی شبکیه از جمله اختلالات عروقی شبکیه می‌باشد که موجب افت بینایی می‌گردد. تظاهرات بالینی، پیش‌آگهی و پاسخ به درمان این عارضه بستگی به محل انسداد و وسعت اختلال در خون‌رسانی شبکیه دارد. درمان‌های رایج برای انسداد وریدی شبکیه و عوارض حاصل از آن در حال تغییر می‌باشند. بسیاری از مطالعات گزارش شده بر روی درمان‌های جدید، کنترل نشده و فاقد دوره پی‌گیری درازمدت می‌باشند و استناد به نتایج، به علت تفاوت در زمان مداخله و انجام مطالعه بر روی چشم‌هایی با انواع متفاوت انسداد وریدی شبکیه، مشکل است. به تازگی تزریق داخل زجاجیه عوامل دارویی در کارآزمایی‌های بالینی بزرگ تصادفی شده و با طراحی مطلوب، ارزیابی شده‌اند. انواع داروهایی که مورد مطالعه قرار گرفته‌اند شامل تریامسینولون برای انسداد وریدی و شاخه‌ای (مطالعه SCORE)، رانیبیزوماب در انسداد ورید مرکزی شبکیه (مطالعه CRUISE) و ابزار پیوسته‌رهش دگزامتازون (Ozurdex) در انسداد وریدی مرکزی و شاخه‌ای شبکیه می‌باشند. چنین مطالعاتی به انتخاب روش درمانی مطلوب کمک خواهند کرد.

### II- انواع انسداد وریدی شبکیه (RVO)

انسداد ورید شبکیه شامل انسداد ورید مرکزی (CRVO)، انسداد شاخه‌ای وریدی (BRVO) و انسداد نیم‌شاخه مرکزی (HRVO) می‌باشد. BRVO انسداد شاخه وریدی تخلیه کننده یک ربع یا قسمتی از ماکولا یا قسمتی از نواحی محیطی شبکیه می‌باشد. CRVO انسداد ورید مرکزی بوده و تمامی شبکیه را درگیر می‌نماید.

محل انسداد می‌تواند در ناحیه لامیناکریبروزا یا پشت آن باشد و این محل بر تظاهرات بالینی تاثیرگذار خواهد بود (بر تورم سر عصب بینایی و یا وسعت خون‌ریزی‌ها). به نظر می‌رسد CRVO در موارد فاقد تورم سر عصب بینایی در محل لامیناکریبروزا و با تورم در پشت آن رخ می‌دهد. در HRVO تخلیه وریدی نیمه فوقانی یا تحتانی شبکیه مختل می‌گردد. شاخه‌های ورید مرکزی شبکیه نماهای آناتومیک متنوعی دارند، به عنوان مثال در ۲۰ درصد موارد تنه‌های فوقانی و تحتانی وریدی در پشت لامیناکریبروزا به هم می‌پیوندند و انسداد هر کدام از این شاخه‌ها موجب HRVO می‌گردد. دیگر آن که تخلیه وریدی قسمت نازال شبکیه ممکن است به جای یک شاخه مجزا، از طریق ورید تمپورال فوقانی یا تحتانی صورت گیرد که در چنین شرایطی انسداد وریدی نازال یا تمپورال به صورت HRVO ظاهر می‌کند. هر چند محققین انجمن ملی چشم در مطالعه SCORE، HRVO را به عنوان یکی از انواع BRVO تقسیم‌بندی نموده‌اند، این مساله هنوز مورد اختلاف نظر است.

شدت افت دید در RVO بستگی به شدت خون‌ریزی، ادم یا اختلال خون‌رسانی ماکولا دارد. از دیگر علل افت دید می‌توان از خون‌ریزی زجاجیه، جداسازی کششی شبکیه و گلوکوم نورگزا نام برد.

### III- همه‌گیر شناسی

مطالعات مبتنی بر جمعیت در گروه‌های میانسال و سالمند، شیوع RVO را ۰/۷-۱/۶ درصد برآورد می‌کنند و از این رو RVO بعد از رتینوپاتی دیابتی، دومین اختلال شایع عروقی شبکیه می‌باشد. شیوع و بروز آن در سنین بالا بیش‌تر ولی در دو جنس

شاخص توده بدنی بالاتر در سن بیست سالگی و سطح بالای سرمی آلفا دو گلوبولین با خطر بالاتر و سطح بالای لیپوپروتئین پرچگال (HDL) و مصرف الکل با ریسک پایین تر BRVO همراهند. گلوکوم از عوامل خطر مهم برای CRVO می باشد. نقش عوامل لخته‌زا (ترومبوفیلیک) سیستمیک مورد تردید است و عواملی همچون افزایش ویسکوزیته خون، فاکتور V لیدن، افزایش هموسیستئین سرم و کمبود پروتئین C و S ممکن است در بروز CRVO دخیل باشند. در یک مطالعه مورد-شاهد افزایش هموسیستئین و فاکتور V لیدن به عنوان عوامل خطرزا معرفی شدند ولی ارتباطی بین پادتن‌های آنتی-کاردیولیپین یا لوپوس آنتی کواگولانت و CRVO یافت نشد. یک متآنالیز بر روی نقش عوامل لخته‌زا، فقط افزایش هموسیستئین و آنتی کاردیولیپین را با CRVO مرتبط دانست ولی چنین ارتباطی در یک مطالعه مورد-شاهد وسیع و جدید مشاهده نشد. همراهی CRVO راجعه و افزایش هموسیستئین در یک مطالعه مشاهده شده ولی در یک مطالعه چندمتغیری و مقایسه بین CRVO راجعه و CRVO در یک نوبت، چنین همراهی با فاکتور V لیدن و پادتن‌های آنتی کاردیولیپین یافت نگردید. با توجه به چنین یافته‌های متناقضی، نقش عوامل لخته‌زا نیاز به بررسی بیشتر دارد. عوامل خطر HRVO مانند BRVO و CRVO شامل پرفشاری خون، دیابت و گلوکوم می باشند.

#### ۷- بیماری‌زایی

##### الف- انسداد شاخ‌های وریدی شبکیه

به نظر می‌رسد در بیماری‌زایی BRVO هم فشرده شدن و هم آسیب به دیواره ورید و احتمالاً تشکیل لخته دخالت داشته باشند. انسداد تقریباً همیشه در محل تقاطع شریان و ورید رخ می‌دهد که در این محل بافت همبند مشترکی وجود دارد. در ۷۰-۶۰ درصد تقاطع‌های فاقد BRVO، شریان در قدام ورید قرار گرفته ولی در تقاطع‌های دارای BRVO این رقم به ۹۹ درصد می‌رسد. با در نظر گرفتن موقعیت شریان نسبت به ورید و تصلب شریان، به نظر می‌رسد فشار شریان بر ورید در بروز BRVO دخیل باشد. در ضمن با در نظر گرفتن رابطه پیشنهادی بین کاهش طول چشم و افزایش اتصالات زجاجیه و ماکولا با خطر BRVO، زجاجیه نیز از عوامل فشارنده ورید به نظر می‌رسد.

پدیده پیشنهاد شده، افزایش توربولانس جریان خون در محل باریکه وریدی و آسیب به دیواره اندوتلیوم و تشکیل ترومبوز می باشد. ممکن است هم‌زمان وضعیت لخته‌زایی یا التهابی ناشی از بیماری سیستمیک، اثرات فشار شریان بر ورید را تشدید نماید و محیط مناسب‌تری برای تشکیل ترومبوز در ورید پدید آورد.

مشابه است. شیوع RVO در ۴ گروه جمعیتی (سفیدپوستان، سیاه‌پوستان، هیسپانیک و چینی تبارها) ایالات متحده مشابه است. به مانند مطالعه Blue Mountain Eye Study که شیوع ده ساله RVO را ۱/۶ درصد برآورد نمود، مطالعه Beaver Dam بروز پنج و ده ساله RVO را به ترتیب ۰/۵ درصد و ۱/۸ درصد محاسبه نموده است. در سه مطالعه مبتنی بر جمعیت شیوع BRVO، ۰/۶ درصد تا ۱/۱ درصد و شیوع CRVO ۰/۱ درصد تا ۰/۴ درصد گزارش شده‌اند که بیانگر شیوع سه تا چهار برابر BRVO است. HRVO فقط در یک مطالعه با شیوع ۰/۰۸ درصد گزارش گردیده و در دیگر مطالعات ذکر نشده است. در یک مطالعه، بروز BRVO در افراد سالمند تحت پوشش Medicare، ۱/۵۹ به ازای هر ۱۰۰۰ نفر در سال برآورده شده و بروز و شیوع CRVO در همین مطالعه به ترتیب ۰/۹۴ و ۷/۷۶ به ازای ۱۰۰۰ نفر در سال گزارش شده است.

#### ۱۷- عوامل خطر ساز

شناخته شده‌ترین علل RVO، افزایش سن و اختلالات عروقی می‌باشند. هر چند RVO در سنین زیر ۴۵ سال هم رخ می‌دهد، نیمی از موارد در سنین بالای ۶۵ سال ایجاد می‌شوند. پرفشاری و افزایش چربی خون، تصلب شرایین و دیابت از علل RVO می‌باشند. در یک متآنالیز، ۴۸ درصد موارد RVO به پرفشاری خون، ۲۰ درصد به افزایش چربی خون و ۵ درصد به دیابت نسبت داده شده‌اند. استعمال سیگار نیز با RVO مرتبط است.

نقش عوامل لخته‌زا (ترومبوفیل) در RVO مورد مناقشه بوده و در مطالعات مختلف گزارشات متناقضی ارائه شده است. سطح بالای سرمی هموسیستئین و سطح پایین ویتامین B۶ و اسید فولیک که عوامل شناخته شده اختلالات ترومبوتیک می‌باشند نیز در بعضی از گزارش‌ها به عنوان عوامل خطر برای RVO معرفی شده‌اند. گزارشاتی مبنی بر ارتباط بین RVO و سگته مغزی، درد قفسه سینه، گلوکوم، نارسایی قلبی و اختلالات خونی وجود دارد. خطر بیش‌تر RVO در اختلالات التهابی سیستمیک مانند واسکولیت‌ها و بیماری بهجت مشاهده می‌گردد.

رابطه‌ای قوی بین BRVO و اختلالات عروقی سیستمیک مانند پرفشاری خون و بیماری‌های عروقی محیطی وجود دارد. فشار جریان خون در چشم، باریک‌شدگی شرایین و روی هم خوابیدن محل تقاطع شریانی-وریدی در شبکیه با خطر بالای BRVO همراه می‌باشند. مطالعاتی مبنی بر ارتباط دوربینی و کاهش طول قدامی خلفی چشم و BRVO وجود دارد ولی چنین رابطه‌ای مورد قبول همگان نمی‌باشد.

CRVO می‌شوند. التهاب موضعی با CRVO همراهی دارد ولی معلوم نیست این مساله عامل تسهیل کننده CRVO و یا پیامد آن می‌باشد. گزارش‌های مختلفی از میزان شاخص‌های التهابی سیستمیک در مبتلایان به CRVO وجود دارد، به عنوان مثال افزایش سطح سرمی پروتئین واکنشی-C (CRP) در این افراد گزارش شد ولی در مطالعه مبتنی بر جمعیت و چندنژادی آترواسکلروز ارتباطی بین سطح سرمی این فاکتور و RVO یافت نشد. افزایش سیتوکین التهابی اینترلوکین  $1-\beta$  در این بیماری به اثبات رسیده است.

انسداد وریدی موجب افزایش فشار داخل رگ و نشت مایع به داخل شبکیه و ادم می‌گردد. آسیب وارده در زمان انسداد و پس از آن موجب آزاد شدن واسطه‌های التهابی مانند پروستاگلاندین‌ها، VEGF و فاکتور نکروز تومور آلفا می‌شود. علاوه بر ظهور سلول‌های التهابی در زجاجیه، علایم هیستوپاتولوژیک التهابی نیز در چشم‌های مبتلا به CRVO ظاهر می‌گردند که موجب تضعیف سد خونی شبکیه‌ای و تشدید ادم ماکولا می‌شوند. سطح VEGF با نورگزایی، شدت ادم ماکولا و ایسکمی شبکیه مرتبط است و از این رو مهارکننده‌های VEGF به عنوان درمان CRVO به کار می‌روند.

#### VI- تظاهرات بالینی

##### الف- انسداد شاخه‌ای وریدی شبکیه

BRVO ممکن است بی علامت بوده یا به صورت افت دید در میدان بینایی مربوطه تظاهر کند (تصویر ۱- الف). در مطالعه مبتنی بر جمعیت Beaver Dam، ۶۶ درصد موارد BRVO در ربع سوپروتمپورال و ۲۹ درصد موارد در ربع اینفرتمپورال رخ داده بودند. BRVO خفیف ماکولا با افت دید مرکزی همراه است.

انسداد شاخه‌ای وریدی به صورت اتساع و پیچ‌خوردگی وریدی، خون‌ریزی‌های داخل شبکیه، ادم شبکیه و برخی مواقع نقاط پنبه‌ای (cotton-wool) در ناحیه مربوطه تظاهر می‌کند و ممکن است هم‌زمان اختلال خون‌رسانی مویرگی نیز وجود داشته باشد. با گذشت زمان خون‌ریزی‌ها محو شده و تظاهرات به حداقل می‌رسند.

در صورت وسعت اختلال خون‌رسانی، احتمال ظهور نورگزایی در شبکیه یا سر عصب بینایی و به دنبال آن خون‌ریزی زجاجیه و جداشدگی کششی شبکیه وجود دارد که در صورتی که وسعت ناحیه با اختلال خون‌رسانی بیش از ۵ برابر وسعت سر عصب بینایی باشد، احتمال عوارض فوق بسیار بیش‌تر خواهد بود. شایع‌ترین عوارض تهدیدکننده بینایی عبارتند از CME، ایسکمی

اختلال در تعادل دو سیستم ترومبوز و فیبرینولیز (حل‌کننده فیبرین) می‌تواند در انسداد وریدی شبکیه دخالت داشته باشد ولی این مساله در مطالعات به اثبات نرسیده و نقش عوامل انعقادی به درستی معلوم نشده است.

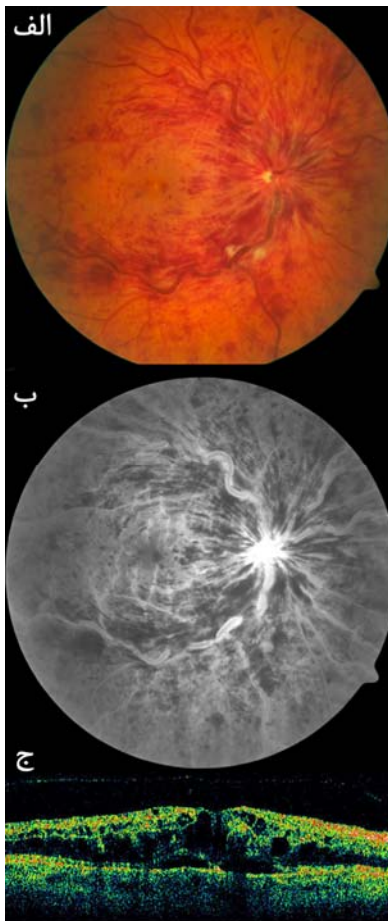
معاقب انسداد، فشار داخل رگ در پشت آن افزایش می‌یابد و موجب نشت مایع و مولکول‌های کوچک به بیرون از دیواره رگ و ادم موضعی می‌شود. کشش زجاجیه موجب تسهیل بروز ادم سیستمیک ماکولا می‌گردد. از طرف دیگر، آسیب به اندوتلیوم عروق موجب التهاب خفیف مزمن و افزایش ترشح واسطه‌های التهابی می‌شود که از آن‌ها می‌توان از پروستاگلاندین‌ها، لکوترین‌ها، مولکول اتصال بین سلولی-۱ (ICAM-1)، اینتگرین‌ها، فاکتور نکروز تومور آلفا و عامل رشد اندوتلیوم عروقی (VEGF) را نام برد. بسیاری از این عوامل، خود با تضعیف سد خونی-شبکیه‌ای موجب تشدید CME می‌شوند و VEGF موجب نورگزایی در چشم می‌گردد که نقش عامل اخیر در BRVO مورد توجه زیادی قرار گرفته است. در یک مدل حیوانی مشاهده شده که سطح VEGF یک روز پس از ایجاد BRVO افزایش می‌یابد. به همین روال غلظت VEGF در زلالیه و زجاجیه و شدت اختلال جریان خون و ادم ماکولا مرتبط می‌باشند. با توجه به اهمیت نقش VEGF در BRVO، درمان‌های مهارکننده آن نقش بارزی پیدا خواهند کرد.

##### ب- انسداد ورید مرکزی شبکیه

بیماری‌زایی CRVO به خوبی شناخته شده نیست و مجموعه‌ای از عوامل عروقی، التهابی و آناتومیک در آن دخالت دارند. آسیب عروقی ناشی از پرفشاری خون و تصلب شرایین می‌تواند بروز CRVO را تسهیل نماید که این خود به علت وجود غشای همبند مشترک بین شریان و ورید و فشار از دیواره شریان به ورید می‌باشد. ترومبوز در ورید مرکزی در سطح و یا پشت لامیناکریبروزا رخ می‌دهد که عواملی مانند فشرده شدن و باریک شدن ورید و افزایش توربولانس جریان خون این مساله را تسهیل می‌کنند. در بعضی از چشم‌ها، ساختار تشریحی لامیناکریبروزا به صورتی است که با تغییر فشار داخل چشم، جابه‌جایی در آن رخ می‌دهد و جریان خروجی مختل می‌شود که این خود به نفع ارتباط گلوکوم و CRVO است.

التهاب موضعی یا سیستمیک از علل مفروض در پاتوفیزیولوژی CRVO می‌باشد. از این رو است که CRVO در افراد جوان و فاقد بیماری زمینه پاپیولفلبیت نامیده می‌شود، مطالعات اخیر نشان داده‌اند عوامل خطر قلبی-عروقی سیستمیک مانند افزایش کلسترول یا هموسیستئین در خون در غیاب التهاب، باعث ظهور

معاینه وریدهای متسع و پیچ‌خورده و خون‌ریزی‌های سطحی و عمقی شبکیه مشهود است (تصویر ۲- الف). ممکن است هم‌زمان تورم سر عصب بینایی، CME و نقاط پنبه‌ای مشاهده شوند. خون‌ریزی‌ها به تدریج محو می‌شوند ولی CME و تورم عصب ممکن است سال‌ها باقی بمانند. در آنژیوگرافی فلورسین پر شدن شریان‌های شبکیه و کورویید به طور طبیعی و پر شدن وریدها با تاخیر صورت می‌گیرد. ممکن است درجاتی از رنگ گرفتن دیواره عروق یا نشت از عروق و ادم یا اختلال خون‌رسانی مویرگی نیز وجود داشته باشد (تصویر ۲- ب). در OCT به طور معمول CME و نقاط پربازتاب (هیپرفلکتیو) ناشی از خون‌ریزی و اگزودا و احتمالاً مایع زیر فووه‌آ مشاهده می‌شود (تصویر ۲- ج).



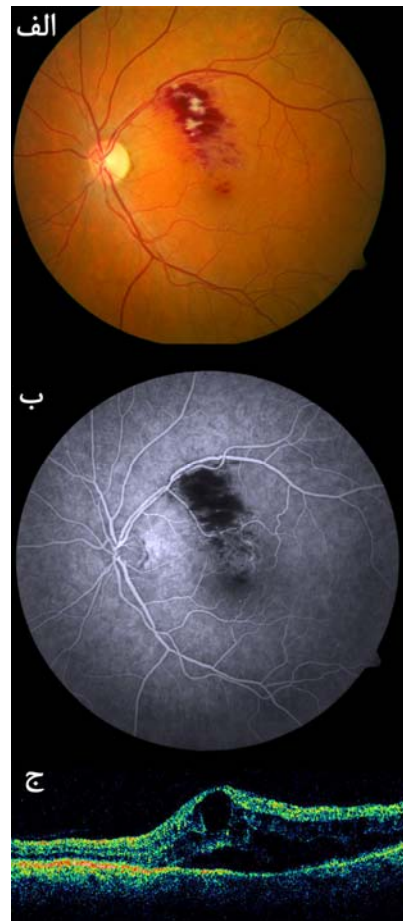
تصویر ۲- انسداد ورید مرکزی شبکیه در چشم راست. الف- تصویر رنگی نشان‌دهنده خون‌ریزی‌های داخل شبکیه در چهار ربع، عروق پیچ‌خورده و متسع و نقاط پنبه‌ای است. ب- آنژیوگرافی فلورسین نشان‌دهنده رنگ‌گرفتن دیواره عروق، هیپرفلورسانس دیسک و بلوک شدن فلورسانس به علت خون‌ریزی‌ها است. ج- OCT نشان‌دهنده ادم و ضخامت منتشر ماکولا و اندکی مایع زیر شبکیه است.

ماکولا و خون‌ریزی زجاجیه و عوارضی همچون نورگ‌زایی در سگمان قدامی و گلوکوم نورگ‌زا نادرند.

در مراحل اولیه، خون‌ریزی‌های ضخیم داخل شبکیه مانع از ارزیابی وضعیت خون‌رسانی می‌شوند ولی پس از محو تدریجی آن‌ها، می‌توان با انجام آنژیوگرافی فلورسین علت افت دید در اثر ادم ماکولا و یا ایسکمی را مشخص نمود (تصویر ۱- ب). OCT برای ارزیابی ماکولا مفید بوده و در آن نقاط میتلا به ادم کم‌بازتاب (هیپرفلکتیو) و خون‌ریزی‌ها پربازتاب (هیپرفلکتیو) رویت می‌شوند (تصویر ۱- ج).

### ب- انسداد ورید مرکزی شبکیه

به صورت افت دید ناگهانی و بدون درد تظاهر می‌کند. در



تصویر ۱- انسداد شاخه‌ای وریدی شبکیه در چشم راست. الف- تصویر رنگی نشان‌دهنده خون‌ریزی‌های داخل شبکیه، نقاط پنبه‌ای و ادم ماکولا در ناحیه مربوط به شاخه ماکولر فوقانی است. ب- آنژیوگرافی فلورسین نشان‌دهنده هیپرفلورسانس به علت بلوک شدن توسط خون‌ریزی‌ها است. ج- OCT نشان‌دهنده ادم موضعی ماکولا و تغییرات سیستمیک، ضخامت شبکیه و مایع زیر شبکیه است.

نیز هستند. مطالعه BVOS احتمال ظهور RVO در چشم مقابل مبتلایان BRVO را ۱۰ درصد برآورد کرد، از این رو برخورد با BRVO مستلزم شناسایی و معالجه عوامل خطر ساز سیستمیک مانند پرفشاری خون و یا گلوکوم می‌باشد. اطلاعات دیگری در مورد سیر بیماری در دسترس نمی‌باشد.

### ب- انسداد ورید مرکزی شبکیه

هر چند ممکن است بعد از CRVO جریان وریدی از طریق بازگشایی ورید یا تشکیل وریدهای جانبی، دوباره برقرار شود ولی بسیاری از مطالعات موید افت پیش‌رونده بینایی با گذشت زمان می‌باشند که این افت بینایی ممکن است دائمی باشد. سیر بیماری CRVO در مطالعه CVOS مشخص گردید که این مطالعه بیش از ۷۰۰ بیمار مبتلا به CRVO با زمان کم‌تر از یک سال را در بر می‌گرفت. پس از سه سال پی‌گیری، وضعیت بینایی به میزان زیادی به دید اولیه بستگی داشت که خود وابسته به وضعیت خون‌رسانی بود. از بین چشم‌های با دید خوب (۲۰/۴۰ یا بهتر)، ۶۵ درصد در پایان پی‌گیری دید مشابه داشتند ولی نتایج بینایی در چشم‌های با دید متوسط (۲۰/۵۰-۲۰/۲۰۰) متغیر بود؛ به این صورت که میزان دید در ۱۹ درصد موارد بهبود یافت، در ۴۴ درصد ثابت ماند و در ۳۷ درصد بدتر شد. از میان چشم‌های با دید ضعیف (کم‌تر از ۲۰/۲۰۰)، ۸۰ درصد در پایان دوره، دید در همان محدود داشتند. احتمال دید ضعیف اولیه یا پایانی در انواع ایسکمیک بیش‌تر بود. در مطالعه SCORE در گروه شاهد پس از دو سال، ۴۸ درصد چشم‌ها افت دید و ۷ درصد چشم‌ها بهبود دید به میزان سه خط یا بیش‌تر داشتند. در مطالعه CRUISE گروه شاهد بعد از شش ماه به طور متوسط ۰/۸ حرف و در ۱۶/۹ درصد موارد سه خط یا بیش‌تر بهبود دید پیدا کردند. در مطالعه مورد-شاهدی شرکت Allergan بر روی کاشتینی داخل زجاجیه دگزامتازون، از بین ۱۴۷ نفر گروه شاهد بعد از ۱۸۰ روز، ۱۲ درصد به میزان ۱۵ حرف یا بیش‌تر بهبود دید پیدا کردند.

بروز تجمعی یک ساله گلوکوم نورگزا بعد از CRVO، در حدود ۴۰ درصد است. پیش‌گیری از گلوکوم نورگزا با تشخیص به هنگام نورگزایی در مبتلایان به CRVO ایسکمیک یا نامشخص حایز اهمیت می‌باشد. مبتلایان به CRVO نیز در خطر RVO چشم مقابل قرار دارند و این مساله تشخیص و درمان عوامل زمینه‌ای سیستمیک و چشمی را ضروری می‌کند.

### VIII- درمان

برخی درمان‌ها معطوف به برقراری مجدد جریان وریدی است

وضعیت خون‌رسانی با آنژیوگرافی فلورسین ارزیابی می‌شود. چنانچه نواحی فاقد خون‌رسانی مویرگی، وسعتی بیش از ۱۰ برابر سر عصب بینایی داشته باشند، CRVO ایسکمیک و در موارد کم‌تر از آن غیرایسکمیک نامیده می‌شود. دیگر علایمی که به نفع وجود CRVO ایسکمیک می‌باشند عبارتند از دید اولیه ضعیف، نقص آوران مردمک (APD)، نورگزایی سگمان قدامی و کاهش شدت موج b در الکترورتینوگرافی. چنانچه ارزیابی وضعیت خون‌رسانی در آنژیوگرافی به علت شدت خون‌ریزی مقدور نباشد، CRVO نامعلوم طبقه‌بندی می‌شود. در حدود یک‌سوم چشم‌هایی که در آغاز مبتلا به نوع غیرایسکمیک می‌باشند، در طول زمان دچار ایسکمی می‌شوند.

CRVO می‌تواند با عوارض تهدیدکننده بینایی مانند CME، ماکولوپاتی ایسکمیک، نورگزایی در سگمان قدامی و خلفی و گلوکوم نورگزا و خون‌ریزی زجاجیه همراه باشد. CME منجر به تغییرات رنگدانه‌ای و از بین رفتن فوتورسپتورها و نقص بینایی دائمی می‌شود. نورگزایی بیش‌تر در سگمان قدامی رخ می‌دهد ولی در شبکیه و سر عصب نیز ممکن است ایجاد شود. شدت ایسکمی با خطر نورگزایی مربوط است و نورگزایی سگمان قدامی به طور معمول در ماه‌های اولیه رخ می‌دهد.

### VII- سیر بیماری

#### الف- انسداد شاخ‌های وریدی شبکیه

پیش‌آگهی BRVO از CRVO مطلوب‌تر است. در مطالعه BVOS در ۳۷ درصد چشم‌ها، بهبودی بینایی به میزان دو خط یا بیش‌تر گزارش شد و این بهبودی به طور عمده در ۱۵ ماه اول صورت گرفت. در موارد عدم مداخله درمانی، بعد از سه سال متوسط حدت بینایی چشم‌ها ۲۰/۷۰ بود و ۳۴ درصد آن‌ها دید بیش‌تر یا مساوی ۲۰/۴۰ پیدا کردند.

در مطالعه BRAVO بعد از ۶ ماه، بهبود بینایی در گروه شاهد به میزان متوسط ۷/۳ حرف و در ۲۸/۸ درصد موارد ۳ خط یا بیش‌تر حاصل شد. BRVO درمان نشده ممکن است موجب افت دید پیش‌رونده شود. پس از سه سال، ۲۳ درصد چشم‌های درمان نشده دید کم‌تر یا مساوی ۲۰/۲۰۰ خواهند داشت و ۱۷ درصد موارد ممکن است افت دید معادل دو خط یا بیش‌تر پیدا کنند. در مطالعه BVOS نورگزایی در ۲۲ درصد چشم‌های دچار BRVO ایسکمیک رخ داد و ۶۰ درصد از این چشم‌ها دچار خون‌ریزی در زجاجیه شدند.

مبتلایان BRVO در معرض خطر انسداد وریدی در چشم مقابل

ولی عمده روش‌های جاری به پیش‌گیری یا معالجه عوارض انسداد وریدی (مانند CME یا نورگ‌زایی) می‌پردازند (جدول ۱).

### الف- انسداد شاخ‌های وریدی شبکیه ۱- معالجه عامل زمینه‌ای

**الف- رقیق‌سازی ایزوولومیک خون:** این روش در برخی مطالعات تصادفی مفید ارزیابی شده است ولی در عمل نیازمند انتخاب دقیق بیمار بوده و در مبتلایان به کم‌خونی و نارسایی کلیه یا ریه مفید نمی‌باشد.

**ب- آناستوموز کوربورتینال وریدی با لیزر:** به منظور برقراری یک کنارگذر نسبت به محل انسداد و از طریق لیزرنمودن ورید و غشای بروکس مجاور انجام می‌شود که در جریان بازسازی بافت ممکن است آناستوموز برقرار گردد. این روش به طور عمده برای CRVO مورد مطالعه قرار گرفت ولی در برخی مطالعات برای BRVO نیز مناسب ارزیابی شد که موفقیت در برقراری ارتباط در دو مورد از پنج چشم و سه مورد از شش چشم را گزارش نموده‌اند. در چشم‌هایی که آناستوموز برقرار شد، بهبود بینایی به میزان دو خط یا بیشتر مشاهده شد. در هر حال این روش با خطر نورگ‌زایی در کورویید و خون‌ریزی زیر شبکیه یا زجاجیه همراه است.

**ج- ویتروکتومی از طریق پارس پلانا و شیتوتومی شریانی- وریدی:** این روش که در آن شریان و ورید از طریق جراحی از هم جدا می‌شوند، از نظر بهبود دید موثر نبوده است ولی بهبودی CME یا دید در برخی سری‌های غیرتصادفی مشاهده شده است.

مطالعات اولیه نشان داده‌اند ویتروکتومی پارس پلانا (PPV) و برداشتن هیالوئید خلفی بدون شیتوتومی می‌تواند موجب بهبود CME شود. در یک مقایسه اثر روش فوق با PPV و شیتوتومی در بهبود دید و CME مشابه بود. عوارض دو روش مشابه و شامل پارگی شبکیه، خون‌ریزی زجاجیه و ظهور آب‌مروراید بود.

### ۲- معالجه عوارض انسداد شاخ‌های وریدی شبکیه

**الف- فوتوکواگولاسیون لیزری گرید:** مطالعه BVOS نشان داد این روش در برخی مبتلایان به BRVO مفید است. وقتی مبتلایان به BRVO با دید مساوی یا کم‌تر از ۲۰/۴۰ که دارای CME perfused بودند به دو گروه شاهد و فوتوکواگولاسیون لیزری گرید تقسیم شدند، در گروه درمان دید به میزان دو خط یا بیشتر بهبود یافت (۶۵ درصد در مقابل ۳۷ درصد) و تعداد چشم‌های با

دید بیش‌تر یا مساوی ۲۰/۴۰ در گروه درمان دو برابر بود. این یافته‌ها پیشنهاد می‌کنند لیزر درمانی در BRVO همراه با perfused CME و دید بیش‌تر یا مساوی ۲۰/۴۰ قابل استفاده می‌باشد. هر چند درمان زود هنگام و تاخیری مورد مقایسه قرار نگرفت، مطالعه BVOS پس از ۱۲ ماه از ظهور انسداد، پاسخ بهتر را در درمان گزارش کرد. بهبود دید به میزان دو خط یا بیش‌تر در ۷۸ درصد موارد درمان قبل از ۱۲ ماه و در ۵۳ درصد موارد درمان بعد از ۱۲ ماه مشاهده شد. قسمتی از این بهبود دید ناشی از سیر طبیعی بیماری است. شصت درصد چشم‌های درمان‌نشده قبل از ۱۲ ماه در مقابل ۸ درصد پس از ۱۲ ماه دو خط یا بیش‌تر بهبود دید پیدا کردند. براساس این یافته پیشنهاد شد که بهتر است پس از ۱۲ ماه نیز درمان انجام شود. برخی چشم‌ها به این درمان مقاوم می‌باشند و این روش در صورت وجود ادم ایسکمیک یا خون‌ریزی شدید داخل شبکیه توصیه نمی‌شود. عوارض گزارش شده لیزر شامل نورگ‌زایی کورویید، فیبروز زیر شبکیه و اختلال میدان دید می‌باشند.

**ب- فوتوکواگولاسیون پراکنده منطقه‌ای شبکیه:** مطالعه BVOS توانایی این روش را در پیش‌گیری از بروز خون‌ریزی زجاجیه و نورگ‌زایی مورد بررسی قرار داد. لیزر درمانی پیش‌گیرانه، بروز نورگ‌زایی را از ۲۲ درصد به ۱۲ درصد کاهش داد و در چشم‌هایی که در آن‌ها نورگ‌زایی رخ داده بود، بروز خون‌ریزی زجاجیه را از ۶۰ درصد به ۳۰ درصد کاست. توصیه می‌شود لیزر درمانی فقط پس از ظهور نورگ‌زایی انجام گردد تا از درمان غیرضروری پرهیز شود.

**ج- تزریق داخل زجاجیه کورتیکواستروئید:** بررسی‌ها بیان‌کننده بهبود ضخامت ماکولا و میزان دید به دنبال تزریق داخل ویتره تریامسینولون استوناید (IVTA) در چشم‌های مبتلا به BRVO می‌باشند. بهبود دید به طور معمول یک تا دو ماه پس از تزریق صورت می‌گیرد ولی احتمال عود CME و نیاز به تزریقات مکرر وجود دارد. اثر تزریق داخل زجاجیه‌ای تریامسینولون بر دید در چشم‌های مبتلا به نوع ایسکمیک به علل آسیب دائمی شبکیه کم‌تر است.

در مطالعه SCORE که توسط موسسه ملی چشم آمریکا انجام شد، اثر IVTA و لیزر درمانی گرید در ادم ماکولا ثانویه به BRVO مقایسه شد. تعداد ۴۱۱ چشم به سه گروه لیزر درمانی (۱۳۷ چشم)، یک میلی‌گرم IVTA (۱۳۶ چشم) و چهار میلی‌گرم IVTA (۱۳۸ چشم) تقسیم شدند. مداخله درمانی مربوطه در طول مطالعه هر چهار ماه تکرار می‌شد مگر در موارد زیر: ۱- بهبودی

مشاهده نشد. پیش‌رفت آب‌مرورید در شش ماه در دو گروه مساوی بود. افزایش فشار داخل چشم در چهار درصد موارد گروه درمانی و ۰/۷ درصد گروه شاهد رخ داد ولی تفاوت گروه‌های مبتلا به BRVO و CRVO مشخص نشد. از موارد تعبیه کاشتنی، پنج چشم نیاز به مداخله جراحی برای کاهش فشار چشم پیدا کردند (سه چشم از گروه ۰/۷ میلی‌گرم و دو چشم از گروه ۰/۳۵ میلی‌گرم). موردی از اندوفتالمیت گزارش نشد و از دو مورد جداشدگی شبکیه یکی در گروه کاشتنی و دیگری در گروه شاهد رخ داد. Ozurdex تاییدیه FDA برای ادم ماکولا ثانویه به BRVO را در سال ۲۰۰۹ دریافت کرد.

#### ه- تزریق داخل زجاجیه ترکیبات ضد فاکتور رشد

**اندوتلیال عروقی:** VEGF در بروز CME و نورگ‌زایی در BRVO دخالت دارد. اولین ترکیب ضد VEGF، بواسیزوماب بود که یک آنتی‌بادی مونوکلونال انسانی استخراج شده از موش است. این آنتی‌بادی علیه تمام اشکال VEGF فعال است. کاربرد اولیه این دارو در تزریق وریدی برای سرطان متاستاتیک کولون بوده است. هر چند این دارو برای تزریق داخل زجاجیه تهیه نشده، مصرف آن به صورت off-label به وفور در RVO و AMD و DME صورت می‌گیرد. گزارش موارد متعددی از بهبود دید و ضخامت ماکولا متعاقب تزریق داخل زجاجیه بواسیزوماب در BRVO وجود دارد. در اکثر این گزارش موارد برای جلوگیری از عود CME، نیاز به تزریقات مکرر بوده است. در یک سری، میزان دید در ۳-۶ هفته پس از تزریق به حداکثر رسید و افت دید بعدی به علت تشدید CME بود. ضروری است در صورت عود CME تزریق مجدد صورت گیرد. زمان‌بندی ایده‌آل برای تزریقات به درستی معلوم نیست. به نظر می‌رسد مداخله زودتر (طی سه ماه اول) با بهبود دید بیش‌تر همراه باشد. ایمنی طولانی مدت بواسیزوماب به علت نبود کارآزمایی‌های بالینی تصادفی نامعلوم است.

پگاپانتایب (ماکوژن) و رانیبیزوماب (لوسنتیس) دو عامل ضد VEGF دارای تاییدیه FDA برای ARMD می‌باشند که به صورت off-label برای اختلالات عروقی نیز به کار می‌روند. رانیبیزوماب در سال ۲۰۰۹ تاییدیه FDA برای ادم ماکولا ثانویه به BRVO را دریافت کرد.

فاز سوم کارآزمایی BRAVO اثر تزریق داخل زجاجیه ماهانه رانیبیزوماب را طی شش ماه بر روی ادم ماکولا ثانویه به BRVO بررسی نمود. سه گروه این مطالعه شامل تزریق ۰/۳ میلی‌گرم، ۰/۵ میلی‌گرم و دارونما بودند. بعد از شش تزریق ماهانه در این مطالعه بزرگ شامل ۳۷۹ چشم، بهبود بینایی به میزان ۱۶/۶ حرف در

قابل توجه (به صورت ضخامت کم‌تر از ۲۲۵ میکرون در OCT، دید بیش‌تر یا مساوی ۲۰/۲۵ یا احتمال بهبودی بیش‌تر بدون درمان)، ۲- عوارض قابل توجه (مانند افزایش فشار داخل چشمی)، ۳- احتمال عدم پاسخ در درمان مجدد به علت عدم دریافت پاسخ در دو جلسه متوالی.

نتایج بیانگر عدم تفاوت در درمان با IVTA یا لیزر بعد از ۱۲ ماه بود. در گروه‌های لیزردرمانی، یک میلی‌گرم و چهار میلی‌گرم بعد از سه ماه به ترتیب ۲۹، ۲۶ و ۲۷ درصد موارد بهبود دید به میزان سه خط یا بیش‌تر حاصل شد. بعد از ماه دوازدهم بیش‌ترین افزایش حروف قابل خواندن در گروه لیزردرمانی مشاهده شد. در تحلیل زیر گروه سوذوفاک تفاوت معنی‌داری در حدت بینایی سه گروه مشهود نبود و میزان کاهش ادم ماکولا در OCT به یک اندازه بود. میزان عوارض جانبی به ویژه افزایش فشار داخل چشمی و آب‌مرورید در گروه‌های IVTA بیش‌تر بود. هفت درصد از چشم‌های گروه یک میلی‌گرم و ۴۱ درصد از چشم‌های گروه چهار میلی‌گرم نیاز به داروهای کاهنده فشار داخل چشمی پیدا کردند و این مقدار در گروه لیزردرمانی ۲ درصد بود. پیش‌رفت آب‌مرورید در ۲۵ درصد چشم‌های گروه یک میلی‌گرم و ۳۵ درصد چشم‌های گروه چهار میلی‌گرم و ۱۳ درصد چشم‌هایی که مورد لیزر درمانی قرار گرفته بودند، رخ داد. اندوفتالمیت و جداشدگی شبکیه در همه گروه‌ها در کم‌تر از یک درصد موارد ایجاد شد.

در یک مطالعه اولیه تصادفی در موارد CME ثانویه به BRVO، میزان بهبود دید در درمان توام با IVTA و لیزر به وضوح بیش از لیزردرمانی به تنهایی بود. در یک مطالعه تصادفی کوچک در CME ثانویه به BRVO با زمان کم‌تر از شش ماه، پس از یک ماه، IVTA در بهبود دید و ضخامت فووه‌آ از PPV و شیتوتومی موثرتر بود ولی پس از شش ماه این اثر مشابه بود.

#### د- ابزارهای کورتیکواستروئید پیوسته‌رهش: شرکت

آلرگان هدایت یک بررسی در ۱۶۷ مرکز از ۲۴ کشور را روی اثر سیستم پیوسته‌رهش داخل زجاجیه‌ای دگزامتازون (Ozurdex) با دوزهای ۰/۳۵ و ۰/۷ میلی‌گرم به عهده گرفت. این بررسی در یک دوره شش ماهه، بر روی CME ناشی از BRVO یا CRVO صورت گرفت و نتایج اولیه در انواع RVO گزارش شد. در تحلیل ۲۹۱ چشم مبتلا به BRVO که ۰/۷ میلی‌گرم کاشتنی در آن‌ها تعبیه شده بود، بهبود دید به میزان بیش‌تر یا مساوی ۱۵ حرف در گروه مورد و شاهد بعد از ۶۰ روز به ترتیب در ۳۰ درصد و ۱۳ درصد و بعد از ۹۰ روز در ۲۴ درصد و ۱۵ درصد مشاهده شد. این تفاوت‌ها معنی‌دار بودند ولی پس از ۱۸۰ روز تفاوت معنی‌دار بین مقادیر

### ب- انسداد ورید مرکزی شبکیه ۱- درمان عوامل زمینه

**الف- رقیق سازی خون:** مطالعات تصادفی متعددی اثر رقیق سازی ایزوولومیک را مطرح می‌کنند ولی همانگونه که ذکر شد، انتخاب بیمار در این روش باید به دقت صورت گیرد.

**ب- عوامل ضد ترومبوز:** اگرچه منفعتی برای چشم در تجویز عوامل ضد ترومبوز مانند آسپیرین به اثبات نرسیده است، این عوامل در بسیاری از بیماران به علل دیگر مانند آترواسکلروز، دیابت یا پرفشاری خون مصرف می‌شوند. در یک بررسی روی افرادی که وارفارین دریافت می‌کردند و هم‌زمان مبتلا به CRVO شده بودند، در ۶۰ درصد موارد سطح سرمی در حد درمانی بود.

**ج- ترومبولیتیک‌ها:** نقش فعال‌کننده پلاسمینوژن بافتی نو ترکیب (rt-PA) در چشم‌های مبتلا به CRVO مورد مطالعه قرار گرفته است. تجویز سیستمیک باعث بهبود جریان وریدی از یک سو و خون‌ریزی زجاجیه و خون‌ریزی‌های سیستمیک از دیگر سو شد و از این رو تجویز سیستمیک با دوز کامل (rt-PA) به کنار نهاده شد. مطالعات اندکی بر روی دوز کم rt-PA صورت گرفته که نشانگر فایده آن در CRVO می‌باشد.

برای پرهیز از عوارض سیستمیک، تزریق موضعی rt-PA مورد مطالعه قرار گرفته که نتایج متفاوتی به دنبال داشته است. کانولاسیون مستقیم یک شاخه وریدی پری‌پایپلر و تزریق rt-PA، عملی و همراه با عوارض قابل قبول می‌باشد؛ هر چند برخی مطالعات بر خطر بالاتر عوارض نسبت به منافع اشاره می‌کنند. در برخی مطالعات حیوانی مشاهده شده سمیت وابسته به دوز rt-PA در شبکیه در حضور CRVO تشدید می‌شود و این تأکیدی بر کاربرد محتاطانه این روش درمانی است.

**د- آناستوموز کوریور تینال وریدی:** آناستوموز بین وریدهای شبکیه و جریان خون کورویید به منظور برقراری یک کنارگذر برای ورید مسدود، از طریق لیزر یا جراحی مورد بررسی قرار گرفته است. در یک مطالعه روی ۲۴ چشم که به این منظور مورد لیزر قرار گرفتند، در ۳۳ درصد موارد آناستوموز برقرار شد ولی نتایج بینایی متغیر بود. به تازگی در یک مطالعه کنترل شده و تصادفی چندمرکزی آینده‌نگر، ۵۵ چشم مورد درمان با ۵۳ چشم شاهد مورد مقایسه قرار گرفتند. در ۷۶ درصد از چشم‌های مورد درمان آناستوموز برقرار شد و متوسط بهبود بینایی بعد از ۱۸ ماه، ۱۱/۷ حرف بود که به طور معنی‌داری بیش از گروه شاهد بود. در ۱۸ درصد موارد آناستوموز، نورگ‌زایی رخ داد و ۱۰ درصد چشم‌ها به علت خون‌ریزی زجاجیه نیازمند ویتروکتومی شدند. دیگر

گروه ۰/۳ میلی‌گرم، ۱۸/۳ حرف در گروه ۰/۵ میلی‌گرم و ۷/۳ حرف در گروه دارونما مشاهده شد و بهبود بینایی بیش از ۱۵ حرف در سه گروه به ترتیب در ۵۵، ۶۱ و ۲۸/۸ درصد موارد رخ داد و کاهش ضخامت ماکولا نیز به ترتیب ۳۳۷، ۳۴۵ و ۱۵۸ میکرون بود که همگی، تفاوت معنی‌داری نشان می‌دادند. عوارض جانبی نادر بود. یک مورد جداسدگی شبکیه در گروه ۰/۳ میلی‌گرم و یک مورد اندوفتالمیت در گروه ۰/۵ میلی‌گرم، یک مورد سکتة مغزی در هر کدام از گروه‌های دارونما و ۰/۳ میلی‌گرم و یک مورد انفارکتوس میوکارد در گروه ۰/۵ میلی‌گرم رخ داد. پس از گذشت شش ماه، گروه کنترل بر مبنای نیاز برای بهبود ادم ماکولا، رانیبیزوماب دریافت کردند که این مساله توانایی ارزیابی مقایسه‌ای طولانی مدت بین اثر رانیبیزوماب و دارونما را محدود می‌کند. طول دوره درمانی و اثرات درازمدت آن نامعلوم است؛ با این وجود بر مبنای این مطالعه و دیگر مطالعات کوچک، عوامل ضد VEGF نقش مهمی در ادم ماکولای ثانویه به BRVO دارند.

عوارض گزارش شده ولی نادر تزریق داخل زجاجیه عوامل ضد VEGF شامل اندوفتالمیت، التهاب غیرعفونی، پارگی و جداسدگی شبکیه می‌باشد. عمده عوارض مربوط به خود تزریق می‌باشد.

**و- ویتروکتومی پارس پلانا با یا بدون برداشتن غشای محدودکننده داخلی (ILM):** برخی مطالعات اثر PPV و برداشتن ILM را در بهبود دید و درمان CME گزارش کرده‌اند ولی حجم نمونه کم و عدم تصادفی سازی از ارزش این مطالعات می‌کاهد. در یک مطالعه بهبود قابل توجه در دید و ضخامت ماکولا بعد از PPV همراه و بدون برداشتن ILM مشاهده شد ولی تفاوت معنی‌داری بین دو گروه وجود نداشت. در گزارش موارد با تعداد کم، بهبود دید به میزان دو خط یا بیش‌تر تا ۶۶ درصد موارد در PPV و برداشتن ILM مشاهده شد که به همراه کاهش ضخامت قابل توجه در OCT بود.

برای اثبات تفاوت PPV به تنهایی و همراه با اعمال اضافی (مانند برداشتن ILM و شیتوتومی) نیاز به کارآزمایی‌های کنترل شده تصادفی می‌باشد. PPV در عوارض BRVO مانند خون‌ریزی طولانی‌مدت زجاجیه و جداسدگی کششی شبکیه با درگیری ماکولا و غشاهای اپی‌رتینال نیز استفاده می‌شود.

تغییر فارماکوکینتیک این داروها متعاقب ویتروکتومی باید مورد توجه قرار گیرد که باعث طول اثر کم‌تر تزریق داخل زجاجیه می‌شود. این مساله باید در مقابل منافع ویتروکتومی در درمان عوارض BRVO مدنظر قرار گیرد.



درمان‌نشده به ترتیب در ۳۳ درصد و ۲۹ درصد موارد دو خط یا بیش‌تر افت و به همین ترتیب در ۲۳ درصد و ۱۸ درصد بهبود دید پیدا کردند. لیزر فوق، CME آنژیوگرافیک را می‌کاهد ولی اثری در بهبود دید ندارد و در CME ثانویه به CRVO توصیه نمی‌شود.

**ب- فوتوکواگولاسیون پراکنده تمام شبکیه:** در مطالعه CVOS چشم‌های مبتلا به CRVO ایسکمیک به دو گروه با انجام لیزر درمانی پیش‌گیرانه و گروه مورد پی‌گیری تقسیم شدند و چشم‌های مورد پی‌گیری که دچار نورگ‌زایی شدند نیز مورد لیزر درمانی قرار گرفتند و به همین ترتیب چنانچه چشم‌های لیزر شده دچار نورگ‌زایی سگمان قدامی می‌شدند، درمان تکرار می‌شد. نورگ‌زایی سگمان قدامی در ۲۰ درصد چشم‌های مورد درمان پیش‌گیرانه و ۳۵ درصد چشم‌های درمان‌نشده ظهور نمود و این تفاوت معنی‌دار نبود ( $P=0/17$ ). لیزر درمانی بعد از ظهور نورگ‌زایی سگمان قدامی در ۵۶ درصد چشم‌های بدون سابقه درمان در مقابل ۲۲ درصد چشم‌ها با سابقه درمان قبلی درمان شده موجب پس‌رفت نورگ‌زایی شد، از این رو توصیه می‌شود چشم‌های مبتلا به CRVO ایسکمیک به محض ظهور نورگ‌زایی مورد PRP قرار گیرند.

**ج- کورتیکواستروئید داخل زجاجیه:** استروئیدها موجب کاهش نشت عروق و پایداری سد خونی- شبکیه‌ای می‌شوند که این اثر از طریق کاهش ترشح واسطه‌های التهابی و VEGF و هم‌چنین تثبیت اتصالات محکم سلول‌های اندوتلیال عروق صورت می‌گیرد. مهار VEGF خود از عوارض نورگ‌زایی پیش‌گیری می‌کند. استروئیدهای سیستمیک می‌توانند در مبتلایان به RVO و یک بیماری التهابی زمینه‌ای (مانند واسکولیت‌ها) به کار روند ولی در اکثر موارد تجویز موضعی ترجیح داده می‌شود.

در مطالعه SCORE اثر تزریق داخل زجاجیه‌ای دو دوز یک میلی‌گرم و چهار میلی‌گرم تریامسینولون بدون ماده نگه‌دارنده و پی‌گیری در ۲۷۱ چشم مبتلا به CME ناشی از CRVO مورد بررسی قرار گرفت. گروه پی‌گیری (کنترل) شامل ۸۸ چشم، گروه یک میلی‌گرم شامل ۹۲ چشم و گروه چهار میلی‌گرم شامل ۹۱ چشم بود. IVTA موجب بهبود عمده بینایی شد. بعد از یک سال ۲۶ درصد از چشم‌های گروه چهار میلی‌گرم، ۲۷ درصد از گروه یک میلی‌گرم و ۷ درصد از چشم‌های درمان‌نشده به میزان ۱۵ حرف یا بیش‌تر بهبود بینایی پیدا کردند. بعد از یک سال تا سال دوم میزان تغییر دید در چشم‌های گروه IVTA کاهش یافت. میزان بروز آب‌مروارید و افزایش فشار داخل چشمی در گروه چهار میلی‌گرم به ترتیب ۳۳ و ۳۵ درصد و در گروه‌های یک میلی‌گرم و کنترل به

بررسی‌ها نیز همراهی عوارض مهمی را با این نوع آناستوموز گزارش کرده‌اند، از جمله خون‌ریزی زجاجیه و کوروئید، نورگ‌زایی کوروئید و زجاجیه و خون‌ریزی در زیر و جداشدگی شبکیه و ایسکمی در شبکیه مجاور.

برقراری آناستوموز از طریق جراحی و به روش‌هایی مانند سوراخ کردن ورید، ویتراکتومی به همراه آناستوموز از طریق لیزر و ویتراکتومی به همراه بخیه با مرسلین گزارش شده که به لحاظ عوارض بالقوه و نتایج غیرقابل اطمینان، به ندرت مورد استفاده قرار می‌گیرند.

**ه- ویتراکتومی و اپتیک نوروتومی شعاعی (RON):** این روش نخستین بار در سال ۲۰۰۱ توسط Opermack و همکاران گزارش شد که در آن با یک برش اسکالرال در لبه نازال دیسک، احتمالاً فشار بر ورید رفع می‌شود. در یک مطالعه اولیه بر روی ۱۱ چشم، در ۷۳ درصد موارد بهبود قابل توجه خون‌ریزی‌های داخل شبکیه و حدت بینایی گزارش شد. در یک مطالعه غیرتصادفی در ۱۱۷ چشم که تحت RON قرار گرفته بودند، بهبود آناتومیک CME در ۹۵ درصد و بهبود بینایی در ۷۱ درصد موارد گزارش شد ولی فقدان تصادفی سازی و گروه شاهد ارزش این نتایج را محدود می‌کند. دیگر مطالعات، بهبود دید متعاقب RON را تایید می‌کنند ولی در هیچ‌یک میزان ۷۱ درصد گزارش فوق به دست نیامد و میزان بهبودی نزدیک به میزان مورد انتظار سیر طبیعی بیماری بوده است. به نظر می‌رسد RON باعث ایجاد یک شانت بین شبکیه و کوروئید و در نهایت موجب بهبود دید می‌شود.

RON نیز عوارض احتمالی مهمی مانند اختلال میدان دید، پارگی عروق مرکزی، پارگی کره چشم، نورگ‌زایی کوروئید و جداشدگی شبکیه را به دنبال دارد. با توجه به ماهیت تهاجمی این روش و اطلاعات در دسترس، هنوز برای توصیه این روش نیاز به مطالعات گسترده‌تر می‌باشد.

**و- برداشتن فشار از غلاف عصب بینایی (دکومپرسیون):** اطلاعات محدودی در این مورد در دسترس است. در یک مطالعه گذشته‌نگر هشت چشم با CRVO پیش‌رونده مورد این عمل از طریق حفره چشم قرار گرفتند که در شش چشم دید بهتر شد و عارضه مهمی نیز گزارش نشد. با توجه به ماهیت تهاجمی و اطلاعات محدود، این روش به طور معمول استفاده نمی‌شود.

## ۲- درمان عوارض

**الف- فوتوکواگولاسیون لیزری گرید:** مطالعه CVOS اثر این روش بر CME را ارزیابی نمود. چشم‌های درمان‌شده و

**هـ- تزریق داخل زجاجیه مهارکننده‌های VEGF: VEGF**

نقش مهمی در پاتوفیزیولوژی CRVO و عوارض آن ایفا می‌کند و افزایش سطح آن در زجاجیه و CRVO ایسکمیک اثبات شده است. عوامل متعددی برای مهار VEGF و نشت عروقی و فعالیت رگ‌زایی آن ابداع شده‌اند (مانند بواسیزوماب، رانیبیزوماب و پگاپتانیب).

کاهش ضخامت شبکه و بهبود دید در مبتلایان به CME و CRVO در سری‌های متعدد گذشته‌نگر و آینده‌نگر تزریق داخل زجاجیه بواسیزوماب گزارش شده است (تصویر ۳- الف و ۳- ب). در بیش‌تر این مطالعات تزریق تکراری در فواصل ۴-۸ هفته‌ای برای جلوگیری از عود CME لازم بوده است. این نوع درمان نیز مانند BRVO به نوع off-label انجام شده است.

خطرات مفروض سیستمیک برای تزریق بواسیزوماب، سکتة مغزی و انفارکتوس میوکارد می‌باشند و فقدان کارآزمایی‌های بالینی تصادفی از رد آن‌ها جلوگیری می‌کند. در یک مطالعه متعاقب یک نوبت تزریق، حدت بینایی بعد از ۶-۳ هفته به حداکثر رسید و سپس به تدریج کاهش یافت که به علت CME تشدید می‌شد. بهبود بینایی در هر دو نوع ایسکمیک و غیرایسکمیک گزارش شده است. در ضمن برخی عوارض ناشی از نورگ‌زایی مانند NVG به تزریق پاسخ می‌دهند و پس‌رفت سریع نورگ‌زایی سگمان قدامی متعاقب تزریق بواسیزوماب رخ می‌دهد.

بهبود بینایی و CME متعاقب تزریق بواسیزوماب، بیش از حد مورد انتظار از سیر بیماری رخ می‌دهد و به علاوه علائمی مانند اتساع و پیچ‌خوردگی عروقی و تورم سرعصب بینایی نیز در خلال سه ماه پس از آن کاهش می‌یابند. سازوکار اثر بواسیزوماب بر نمای آناتومیک معلوم نیست. یک فرضیه در این باره انسداد پیش‌رونده عروق به علت ازدیاد اندوتلیال ناشی از VEGF است و به نظر می‌رسد بواسیزوماب با مهار این اثر باعث کاهش فشار داخل وریدی و بهبود اتساع و پیچ‌خوردگی می‌شود.

نتایج شش ماهه فاز III مطالعه CRUISE حاکی از بهبودی به میزان ۱۲/۷ و ۱۴/۹ حرف بعد از تزریق به ترتیب ۰/۳ و ۰/۵ میلی‌گرم رانیبیزوماب در مقابل ۰/۸ حرف در گروه کنترل بود. در ضمن در گروه‌های ۰/۳ و ۰/۵ میلی‌گرم به ترتیب ۴۶/۲ و ۴۷/۷ درصد موارد و در گروه کنترل ۱۶/۹ درصد موارد به میزان مساوی یا بیش‌تر از ۱۵ حرف بهبود دید پیدا کردند که تفاوت معنی‌داری نشان می‌داد. میزان کاهش ضخامت شبکه در گروه کنترل ۱۶۷ میکرون و در گروه‌های ۰/۳ و ۰/۵ میلی‌گرم ۴۳۴ و ۴۵۲ میکرون بود ( $P < 0.0001$ ). هیچ موردی از اندوفتالمیت یا جداسدگی شبکه گزارش نشد. عوارض سیستمیک نادر بود و فقط یک مورد

ترتیب (۲۶ و ۲۰ درصد) و (۱۸ و ۸ درصد) بود. در بررسی زیر مجموعه سودوفاک در گروه یک میلی‌گرم به طور متوسط یک حرف بهبود دید و در گروه چهار میلی‌گرم دو حرف افت دید مشاهده شد و در گروه شاهد ۱۴ حرف افت دید رخ داد.

در ۲۰ درصد از چشم‌های IVTA، بهبود دید به میزان سه خط یا بیش‌تر رخ داد. بعد از ۱۲ ماه موردی از اندوفتالمیت یا جداسدگی شبکه وجود نداشت. با توجه به کاهش اثرات تزریق ممکن است نیاز به تزریقات مکرر وجود داشته باشد. در مطالعه SCORE دوز مربوطه هر چهار ماه یک بار تکرار می‌شد مگر در موارد زیر: (۱) بهبود قابل توجه CMT کم‌تر یا مساوی ۲۲۵ میکرون یا در دید بیش‌تر یا مساوی ۲۰/۲۵. (۲) عوارض مهم مانند افزایش فشار داخل چشمی. (۳) عدم امید به بهبودی بعد از دو نوبت تزریق غیرموثر.

**د- ابزارهای پیوسته‌رهش کورتیکواستروئید: با توجه به**

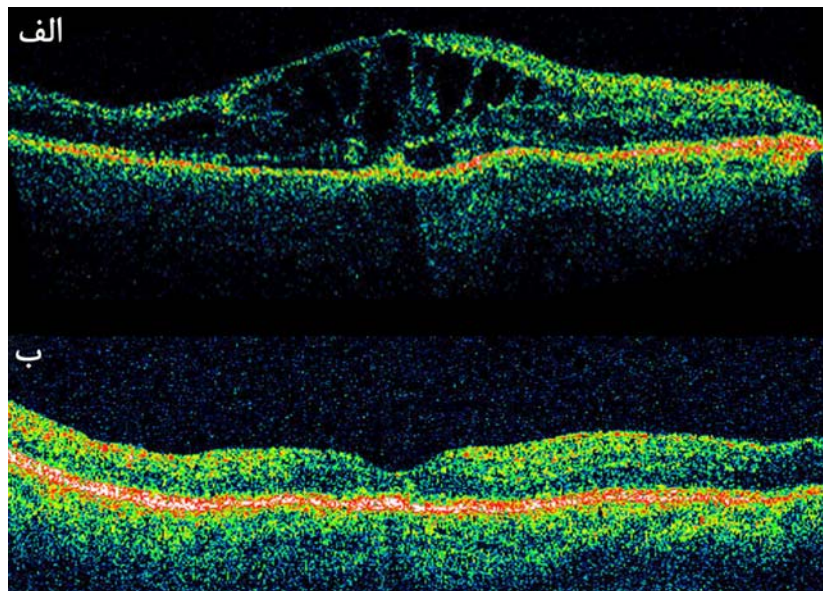
طول اثر محدود IVTA روش‌هایی برای فراهمی طولانی مدت کورتیکواستروئیدها در CME ثانویه به CRVO ابداع شده است. در یک سری از موارد تعبیه کاشتنی داخل زجاجیه پیوسته‌رهش فلوسینولون استوناید (Retisert) در چشم‌های مبتلا به CME مقاوم به درمان، نتایج مطلوبی گزارش شد. میزان ضخامت مرکزی شبکه و حدت بینایی بهبود یافت ولی در تمامی چشم‌های فاکیک آب‌مرورید قابل توجه و در ۹۲ درصد آن‌ها نیاز به مداخله (طبی یا جراحی) به علت افزایش فشار چشم رخ داد.

در مطالعه اثر Ozurdex در ۱۳۶ چشم مبتلا به CRVO که کاشتنی ۰/۷ میلی‌گرم برایشان تعبیه شده بود، بعد از ۶۰ و ۹۰ روز به ترتیب ۲۹ و ۱۸ درصد موارد به میزان ۱۵ حرف یا بیش‌تر بهبود بینایی پیدا کردند ولی این مقادیر در گروه شاهد نه و ده درصد بود. درصد موارد بهبود بینایی به میزان سه خط یا بیش‌تر در روزهای ۳۰ و ۶۰ در مقایسه با گروه شاهد به ترتیب (۲۱ و ۷ درصد) و (۲۹ و ۹ درصد) و دارای اختلاف معنی‌دار بود ولی این مقادیر در روزهای ۹۰ و ۱۸۰ به ترتیب (۱۸ و ۱۰ درصد) و (۱۸ و ۱۲ درصد) و فاقد اختلاف معنی‌دار بود.

همین درصد در گروهی که کاشتنی ۰/۳۵ میلی‌گرم دریافت کرده بودند در مقایسه با گروه شاهد در روزهای ۳۰، ۶۰ و ۹۰ به ترتیب (۲۰ و ۷ درصد)، (۳۳ و ۹ درصد) و (۲۴ و ۱۰ درصد) و با اختلاف معنی‌دار ولی بعد از ۱۸۰ روز (۱۷ و ۱۲ درصد) فاقد اختلاف معنی‌دار بود. میزان بروز آب‌مرورید در گروه درمان‌شده و شاهد مساوی بود. این دارو در سال ۲۰۰۹ تاییدیه FDA را جهت CME ثانویه به CRVO به دست آورد.

مقدور نبود. نتایج این مطالعه موجب تایید این دارو از سوی FDA برای CRVO شد. اثرات طولانی مدت رانسیزوماب در این چشم‌ها نامعلوم است.

حمله گذرای ایسکمیک در گروه ۰/۵ میلی‌گرم و یک مورد انفارکتوس میوکارد در هر یک از گروه‌ها رخ داد و موردی از سکتة مغزی گزارش نشد. بعد از ۶ ماه موارد شاهد، براساس نیاز مورد تزریق قرار گرفتند بنابراین مقایسه طولانی‌مدت بین دو گروه



تصویر ۳- درمان ادم ماکولای ثانویه به CRVO با تزریق داخل زجاجیه بواسیزوماب. الف- OCT قبل از درمان نشان‌دهنده CME و افزایش ضخامت ماکولا است. ب- OCT بعد از درمان نشان‌دهنده بهبود ادم ماکولا و ساختار فیزیکی شبکیه است.

### ج- درمان توام با استروئید و عوامل ضد VEGF

هر کدام از این دو، از عوامل بهبود CME و دید در RVO بوده و هر یک مزایا و معایب مخصوص به خود را دارا می‌باشند. بواسیزوماب در مقابل IVTA نیاز به تزریق با فواصل زمانی کم‌تر در حد ۴-۶ هفته دارد ولی بهبود نمای ته چشم بیان‌کننده مزایای دیگر آن است. فعالیت گسترده طیف ضدالتهابی استروئیدها و اثرات اختصاصی‌تر عوامل ضد VEGF می‌توانند نقش مکمل داشته باشند.

در برخی موارد CME ثانویه به CRVO مقاوم به هر یکی از این درمان‌ها به تنهایی، تجویز توام باعث بهبود بینایی می‌شود. مطالعات بیش‌تری بر روی درمان‌های چندارویی مورد نیاز است.

### IX- نتیجه‌گیری

RVO از علل مهم عروقی شبکیه‌ای افت دید است و درمان آن معطوف به بازگشایی جریان وریدی و عوارض کاهنده بینایی آن است. پیشرفت‌های اخیر در دارودرمانی، روش برخورد با RVO و

اثر درازمدت این عوامل در CME ثانویه به CRVO و ارزش تجویز زودهنگام آن‌ها در جلوگیری از پیش‌رفت CRVO به نوع ایسکمیک نامعلوم است و طول اثر این عوامل و تعداد دفعات تزریق نیاز به بررسی بیش‌تر دارد.

### و- ویتراکتومی پارس پلانا با یا بدون برداشتن ILM:

مداخله جراحی به منظور بازگشایی جریان وریدی به ندرت به کار می‌رود و به طور عمده برای درمان عوارض CRVO مانند خون‌ریزی زجاجیه، جداشدگی شبکیه و غشاهای اپی‌رتینال کاربرد دارد. مطالعات کوچک و معدودی بهبود CME را متعاقب برداشتن ILM گزارش کرده‌اند ولی نتایج کارکردی بینایی متناقض است. کاهش CMT در دو مطالعه گزارش شده که در یکی همراه و در دیگری بدون بهبود بینایی بوده است. با توجه به تغییر فارماکوکینتیک عوامل ضد VEGF بعد از ویتراکتومی و قرار گرفتن آن‌ها در خط اول درمانی این مساله باید در انتخاب ویتراکتومی مورد نظر قرار گیرد.

ماکولا، بواسیزوماب، رانیبیزوماب، شیتوتومی شریانی- وریدی، نوروتومی اپتیک شعاعی، تریامسینولون و CME. ترکیب RVO و عوارض و درمان‌های مربوطه نیز در جستجو به کار رفت و از میان نتایج، مرتبط‌ترین آن‌ها انتخاب شدند. توجه اصلی به کارآزمایی‌های بالینی تصادفی بود و گزارش‌های موردی و سری‌های کوچک فقط در صورت افزودن اطلاعات خاص در نظر گرفته می‌شدند. در ضمن خلاصه مقالات و گزارشات علمی نشریه آکادمی چشم‌پزشکی آمریکا در سال ۲۰۰۹ و کنگره شبکه ۲۰۰۹ نیز در نظر گرفته شد و از آن‌ها به منظور بررسی کارآزمایی‌های بالینی که قرار است منتشر شوند، استفاده شد. تمامی مقالات و خلاصه‌ها به زبان انگلیسی بودند.

به ویژه CME را تغییر داده‌اند. نتایج مطالعاتی مانند CRUISE، BRAVO و SCORE و تایید Ozurdex توسط FDA عوامل درمانی جدیدی در اختیار ما قرار می‌دهند.

با توجه به سازوکارهای مختلف در پیدایش RVO و عوارض آن، درمان ترکیبی می‌تواند بر مبنای شرایط بالینی به کار رود و در آینده ممکن است به صورت ترکیبی از درمان‌های بهبود دهنده جریان خروجی وریدی و عوارض RVO درآید.

#### روش بررسی متون

جستجوی Pubmed در دوره زمانی ۱۹۷۵ تا ۲۰۱۰ با لغات کلیدی زیر انجام شد. RVO، BRVO، CRVO، HRVO، VEGF، ادم

#### جدول ۱- درمان‌های موجود برای انسداد عروقی شبکه

##### انسداد شاخه‌ای وریدی

- فوتوکواگولاسیون لیزری گرید
- فوتوکواگولاسیون قطعه‌ای شبکه
- استروئیدهای داخل زجاجیه (تریامسینولون، دگزامتازون)
- تزریق داخل زجاجیه مهارکننده‌های VEGF
- آناستوموز کوریورتینال وریدی با لیزر
- ویتراکتومی و شیتوتومی شریانی- وریدی
- رقیق‌سازی ایزوولومیک خون

##### انسداد ورید مرکزی

- لیزر درمانی تمام شبکه
- استروئیدهای داخل زجاجیه (تریامسینولون، دگزامتازون)
- تزریق داخل زجاجیه مهارکننده‌های VEGF
- آناستوموز کوریورتینال وریدی با لیزر
- تزریق داخل زجاجیه یا داخل رگ فعال کننده پلاسمینوژن بافتی
- ویتراکتومی و عصب‌گشایی شعاعی
- ویتراکتومی و برداشتن ILM
- برداشته شدن فشار از عصب بینایی
- رقیق‌سازی ایزوولومیک خون