

مقاله تصویری (Photo Essay)

دیر مسوول: دکتر مسعود سهیلیان - استاد - چشم پزشکی - دانشگاه علوم پزشکی شهید بهشتی

لنفومای داخل چشمی با نمای یوویت گرانولوماتوز دوطرفه

معرفی بیمار

خانم ۶۷ ساله‌ای با کاهش شدید و دوطرفه بینایی مراجعه نمود. بیمار هیچ‌گونه سابقه‌ای از بیماری سیستمیک نداشت. در ابتدا بینایی هر دو چشم در حد حرکت دست (hand motion) و فشار چشم راست ۳۵ میلی‌متر جیوه بود که داروی تیمولول برای بیمار شروع شد. در معاینه قرنیه، رسوبات گرانولوماتوز (granulomatous keratic precipitate) در پشت قرنیه هر دو چشم مشاهده گردید. در معاینه فوندوسکوپی، ارگانیزه شدن زجاجیه و التهاب داخل زجاجیه‌ای دیده شد و شبکیه به درستی قابل مشاهده نبود. بیمار به درمان با پردنیزولون خوراکی و استروئید موضعی پاسخی نداد. کلیه آزمایش‌های معمول برای التهاب داخل چشمی، منفی گزارش شدند. بیمار تحت ویتراکتومی تشخیصی قرار گرفت و نمونه گرفته شده، از نظر هیستوپاتولوژی بررسی شد. در بررسی اسمیر مستقیم پس از رنگ آمیزی با گیمسا، پلومورفیسیم هسته‌ای یاخته‌ها به همراه میتوز آتیپیک دیده شد (تصویر ۱). پس از تهیه بلوک پارافینی از رسوبات یاخته‌های زجاجیه بعد از سانتریفوژ، یاخته‌های موجود در مقاطع تهیه شده، واکنش ایمنی شدیدی برای CD۲۰ و به طور مختصر برای CD۴۳ نشان دادند (تصویر ۲). بررسی هیستوپاتولوژی در مجموع، تاییدکننده وجود لنفومای اولیه داخل چشمی از نوع B cell بود. آزمایش مغز استخوان و MRI مغزی و هم‌چنین CT-اسکن ناحیه ریه، طبیعی گزارش شدند.

بحث

بیمار معرفی شده، مثالی از سندرم‌های یوویت وانمودی (uveitis masquerade syndromes) است که به صورت التهاب داخل چشمی ظاهر می‌کنند.^۱ التهاب داخل چشمی در این بیماران، در اثر یاخته‌های التهابی، به صورت ثانویه به یک عامل دیگر و یا در اثر یاخته‌های پیگمانی - خونی و یا سرطانی

می‌باشد. بسیاری از بیماری‌ها ممکن است خود را به صورت یوویت نشان دهند؛ از جمله سرطان‌های خون، رینوبلاستوما و یا آسیب‌های داخل چشمی و بیماری‌های استحال‌های شبکیه^{۲،۳}. در مطالعه‌ای که توسط Aniki Rothava و همکاران انجام شد؛ ۵ درصد کل بیماران یوویتی، جزو سندرم وانمودی بودند.^۴

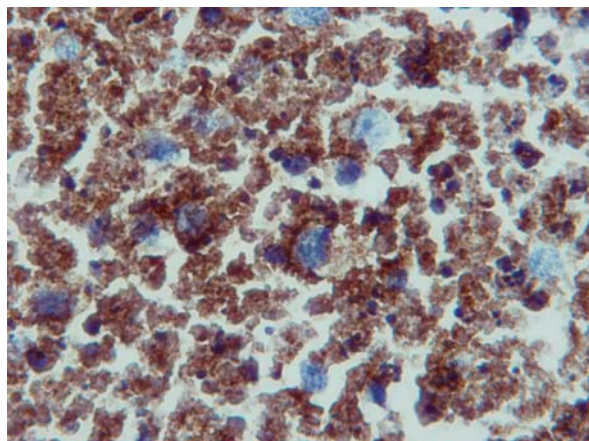
از آن‌جا که تشخیص نادرست، نتایج بسیار اسفباری برای بینایی و حتا جان بیماران در بر دارد؛ تشخیص به موقع و درست در این بیماران، بسیار حایز اهمیت است. در بیماری سیستمیکی که خود را به صورت یوویت نشان می‌دهد؛ در ۵۰ درصد موارد، چشم‌پزشکان اولین افرادی هستند که آن را تشخیص می‌دهند.^۴ نمای بالینی در این سندرم، یکسان نیست؛ در بیماران مبتلا به لنفومای اولیه، خود را به صورت التهاب داخل زجاجیه‌ای، ضایعات شبکیه و مشیمیه و تهاجم به عنبیه نشان می‌دهند و تظاهرات در قسمت اتاق قدامی چشم، بسیار نادر است. هم‌چنین تظاهر با فشار بالای چشم نیز گزارش شده است.^۵ در بیمار حاضر، نمای بیماری بیش‌تر به صورت کاهش دید، درد، افزایش فشار چشم و یوویت گرانولوماتوز دوطرفه و هم‌چنین درگیری زجاجیه بوده است.

در تمام این بیماران، آزمایش‌های معمول یوویت از جمله ESR، شمارش کامل خونی، HLA B_{۲۷}، میزان سرمی ACE (angiotensin converting enzyme)، آزمایش‌های سرولوژی سیفلیس، پرتونگاری ریه و بررسی از نظر سل، منفی می‌باشند. در صورت شک به بدخیمی، باید ویتراکتومی تشخیصی انجام گردد و نمونه جهت PCR (polymerase chain reaction) و سیتولوژی برای تشخیص توکسوپلازما، سیتومگالوویروس، هرپس و بدخیمی فرستاده شود.^۴ در بیمار گزارش شده، تمام بررسی‌های تشخیصی منفی بودند؛ به جز نمونه‌ای که از زجاجیه بیمار گرفته شد و لنفومای اولیه چشمی را نشان داد.

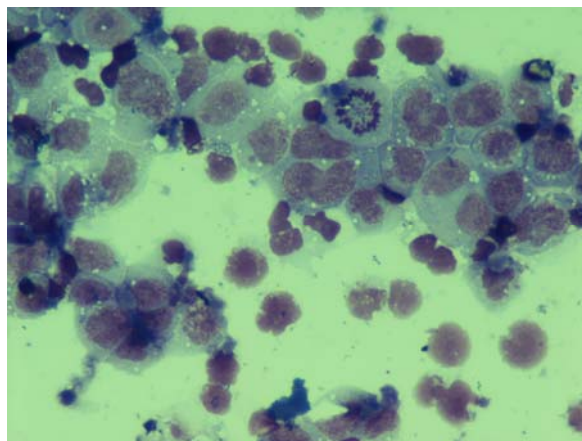
نتیجه گیری

یوویت نشان می دهند؛ می تواند نه تنها در بهبود بینایی بلکه برای نجات جان بیماران نیز موثر باشد.

تشخیص به موقع در بیماری هایی که خود را به صورت



تصویر ۲- یاخته های آتیپیک موجود در بلوک پارافینی به دست آمده از سانتریفوژ مایع زجاجیه، واکنش ایمنی شدیدی برای CD۲۰ نشان دادند که مشخص کننده مونوکلونالیته برای لنفوسیت های B می باشد (بزرگ نمایی $\times 250$).



تصویر ۱- وجود میتوز آتیپیک به همراه پلئومورفیسم هسته ای در گستره مستقیم مایع زجاجیه (رنگ آمیزی گیمسا، بزرگ نمایی $\times 400$)

نویسندگان

دکتر بیژن بیژن زاده: فلوشیپ رتین- دانشگاه علوم پزشکی شهید بهشتی

دکتر مسعود سهیلیان: استاد- چشم پزشکی- دانشگاه علوم پزشکی شهید بهشتی

دکتر مژگان رضایی کنوی: استادیار- چشم پزشکی- دانشگاه علوم پزشکی شهید بهشتی

منابع

- 1- Read RW, Zamir E, Rao NA. Neoplastic masquerade syndromes. *Surv Ophthalmol* 2002;47:81-124.
- 2- Rankin GA, Jakobiec FA, Hidnyat AA. Intraocular lymphoma proliferation simulating uveitis. In: Principle and practice of ophthalmology. Philadelphia: WB Saunders; 1994: 524-548.
- 3- Stafford WR, Yanoff M, Parnell BL. Retiroblastoma intitially misdiagnosed as primary ocular in flamation. *Arch Ophthalmol* 1969;82:771-773.
- 4- Rothava A, Francien O, Kerahoff F. Uveitis masquerade syndrome. *Am J Ophthalmol* 2001;94:386-398.
- 5- Goldey SH, Stern GA, Oblon DJ. Unusual T-cell lymphoma. Uveitis. *Arch Ophthalmol* 1984;102:399-402.