

## Additive Effect of Erythropoietin on Conventional Treatment of Methanol Induced Toxic Optic Neuropathy

Pakravan M, MD; Esfandiari H, MD; Sanjari N, MD; Ghahari E, MD; Hassanpour K, MD, MPH\*

Ophthalmic Research Center, Shahid Beheshti University of Medical Sciences, Tehran, Iran

\*Correspondence: kiana.hassanpour@gmail.com

**Purpose:** To investigate the effect of intravenous erythropoietin (EPO) in adjunction to intravenous steroid and conventional treatment protocol in patients with MTON.

**Methods:** In this non-randomized prospective interventional comparative case series, eleven patients diagnosed with MTON, received intravenous EPO (10000 IU twice a day) for 3 days combined with intravenous methylprednisolone (500 mg twice a day for 5 days) followed by oral prednisolone 1mg/kg for two weeks, and vitamin B12, B6 and folic acid (EPO group). These patients were compared with a historical control group who had received similar treatment except EPO. Our main outcome measures were Best-Corrected Visual Acuity (BCVA), Peripapillary Retinal Nerve Fiber Layer Thickness (PRNFLT), and visual field Mean Deviation (MD).

**Results:** Patients in both groups had better final BCVA at the third month. Mean BCVA improved significantly from  $2.93 \pm 0.55$  to  $1.75 \pm 1.16$  LogMAR at month 3 ( $p < 0.001$ ) in the EPO group and from  $2.65 \pm 0.68$  to  $2.19 \pm 0.75$  at final visit in the control group ( $p = 0.001$ ). Comparing two groups, Final BCVA was significantly better in the EPO group ( $P = 0.012$ ). Although the mean PRNFLT decreased in both groups, it was significantly thinner in the control group at final follow-up ( $53 \pm 6$  vs.  $77 \pm 26$  microns, respectively;  $p < 0.001$ ).

**Conclusion:** Intravenous EPO in combination with systemic steroid appears to be an effective treatment in patients with MTON. This combinational therapy may supplement additional benefits to the systemic steroid regimen.

**Keywords:** Erythropoietin, Methanol-induced Toxic Optic Neuropathy, Toxic Neuropathy

• Bina J Ophthalmol 2017; 22 (3): 218-225.

Received: 1 December 2016

Accepted: 24 December 2016

### اثر اریترپوئیتین به عنوان درمان مکمل در نوروپاتی عصب بینایی ناشی از متانول

دکتر محمد پاکروان<sup>۱</sup>، دکتر حامد اسفندیاری<sup>۲</sup>، دکتر نسرين سجری<sup>۳</sup>، دکتر الهام قهاری<sup>۴</sup> و دکتر کیانا حسن‌پور<sup>۵</sup>

**هدف:** بررسی تاثیر تزریق داخل وریدی اریترپوئیتین در ترکیب با تزریق داخل وریدی استروئید سیستمیک و درمان رایج در بیماران مبتلا به نوروپاتی عصب بینایی ناشی از متانول.

**روش پژوهش:** این مطالعه به روش آینده‌نگر و مداخله‌ای بر روی ۱۱ بیمار مبتلا به نوروپاتی عصب بینایی ناشی از مسمومیت با متانول (طی دو هفته از شروع مسمومیت) صورت گرفت. بیماران اریترپوئیتین (EPO)  $10000$  واحد از امپول Eprex هر ۱۲ ساعت به مدت سه روز دریافت کردند. علاوه بر EPO، این بیماران درمان متداول شامل متیل پردنیزولون  $500$  میلی‌گرم هر ۱۲ ساعت به صورت وریدی به مدت ۵ روز و در ادامه قرص پردنیزولون  $1$  میلی‌گرم به ازای هر کیلوگرم به مدت دو هفته دریافت کردند. این افراد با ۱۱ بیمار به عنوان گروه شاهد تاریخی که درمان مشابه به جز EPO دریافت کرده بودند، از نظر نتایج بینایی (بهترین حدت بینایی اصلاح شده (BCVA)، ضخامت لایه عصبی اطراف عصب (Peripapillary retinal nerve fiber layer) PRNFLT و میانگین انحراف در میدان بینایی (Mean deviation, MD) مقایسه شدند. تحلیل آماری با استفاده از نرم‌افزار SPSS و پیرایش ۲۱ صورت گرفت.

**یافته‌ها:** میانگین BCVA در هر دو گروه به صورت معنی‌داری بهبود یافت. در گروه EPO میانگین BCVA از  $2.93 \pm 0.55$  لوگمار

در بدو مراجعه به  $1/16 \pm 1/75$  لوگمار در ماه سوم به صورت معنی‌داری افزایش یافت ( $P < 0/001$ ). در گروه شاهد، BCVA بیماران در زمان مراجعه به صورت معنی‌داری بهتر بود ( $2/65 \pm 0/68$  لوگمار در مقابل  $2/93 \pm 0/55$  لوگمار،  $P = 0/001$ ) با این حال BCVA بیماران گروه شاهد در پی‌گیری نهایی از گروه EPO بدتر بود ( $2/19 \pm 0/75$  لوگمار در مقابل  $1/75 \pm 1/16$  لوگمار،  $P = 0/012$ ). میانگین PRNFLT در گروه EPO  $131 \pm 34$  میکرون در زمان مراجعه بود. تنها ۳ بیمار در گروه شاهد در زمان مراجعه OCT اطراف عصب داشتند که میانگین آن  $187 \pm 24$  میکرون بود. بیماران این گروه در آخرین پی‌گیری میانگین PPOCT معادل  $53 \pm 6$  میکرون داشتند که این میزان به صورت معنی‌داری نازک‌تر از گروه EPO در ماه اول پی‌گیری بود ( $77 \pm 26$  میکرون).

**نتیجه‌گیری:** اریتروپویتین می‌تواند به صورت مکمل در درمان نوروپاتی عصب بینایی ناشی از متانول (Methanol Toxic Optic Neuropathy, MTNO) به کار رود. مطالعات با حجم نمونه بیشتر جهت سنجش کارایی EPO می‌تواند به نتیجه‌گیری بهتر کمک کند. علاوه بر آن، یک مطالعه مداخله‌ای مقایسه‌ای برای انواع مختلف درمان می‌تواند نشان دهد که آیا EPO به تنهایی یا به صورت ترکیبی با استروئید اثر بیش‌تری در درمان MTON دارد.

• مجله چشم‌پزشکی بینا ۱۳۹۶؛ دوره ۲۲، شماره ۳: ۲۱۸-۲۲۵.

• پاسخ‌گو: دکتر کیانا حسن‌پور (e-mail: kiana.hassanpour@gmail.com)

۱- استاد- چشم‌پزشک- دانشگاه علوم پزشکی شهید بهشتی- تهران- ایران

۲- استادیار- چشم‌پزشک- دانشگاه علوم پزشکی شهید بهشتی- تهران- ایران

۳- چشم‌پزشک

۴- فلوشیپ گلوکوم- چشم‌پزشک- دانشگاه علوم پزشکی شهید بهشتی- تهران- ایران

۵- دستیار چشم‌پزشکی- دانشگاه علوم پزشکی شهید بهشتی- تهران- ایران

📍 تهران- پاسداران- بوستان نهم- خیابان پایدارفرد (خیابان امیر ابراهیمی)- پلاک ۲۳- مرکز تحقیقات چشم

دریافت مقاله: ۱۱ آذر ۱۳۹۵

تایید مقاله: ۴ دی ۱۳۹۵

شود.<sup>۵</sup>

پیش‌آگهی این بیماران در اغلب موارد وخیم است و تعداد زیادی از آن‌ها عملکرد بینایی رضایت‌بخشی پیدا نمی‌کنند. در حال حاضر درمان اثبات‌شده‌ای که منجر به توقف نوروپاتی عصب بینایی و یا کاهش آسیب ایجاد شده باشد، وجود ندارد. از درمان‌هایی که به صورت رایج مورد استفاده قرار می‌گیرند می‌توان به استفاده از اتانول، ویتامین‌های گروه B و استروئیدهای سیستمیک اشاره نمود. با این وجود، میزان موفقیت این روش‌ها محدود است و دید بیماران اغلب در حد شمارش انگشتان و یا کم‌تر از آن باقی می‌ماند.<sup>۵</sup> فومپیزول (Fomepizole) اثر درمانی مطلوبی در مسمومیت با متانول دارد ولی این دارو گران بوده و در بسیاری از کشورهای در حال توسعه در دسترس نمی‌باشد.<sup>۶</sup>

اریتروپویتین (EPO) یک گلیکوپروتئین است که از طریق مهار آپوپتوز پیش‌سازهای سلول‌های قرمز خون در مغز استخوان، موجب تمایز آن‌ها می‌شود. طی سال‌های اخیر، اثرات نوروپروتکشن و نورورژنریتیو EPO نیز شناخته شده است که سازوکار احتمالی آن از طریق مهار آپوپتوز سلول‌های عصبی و همچنین اثر ضدالتهابی و آنتی‌اکسیدانی بر روی سلول‌های آسیب

## مقدمه

متانول از اجزا تشکیل دهنده بسیاری از حلال‌های صنعتی و نوشیدنی‌های الکلی غیراستاندارد می‌باشد. این ماده در صورت مصرف خوراکی، به متابولیت سمی اسید فرمیک تبدیل می‌شود که ایجاد اسیدوز نموده و آنزیم‌های سیتوکروم سلولی را مهار می‌نماید.<sup>۱</sup> اسیدوز متابولیک، نوروپاتی عصب بینایی و عوارض سیستم عصبی مرکزی از جدی‌ترین و ناتوان‌کننده‌ترین عوارض مسمومیت با متانول می‌باشند. اسید فرمیک ماده اصلی در بروز نوروپاتی عصب بینایی می‌باشد و اثر آن در ایجاد آسیب، با اسیدوز به وجود آمده تشدید می‌شود.

عوارض بینایی ممکن است در مراحل اولیه و یا به صورت تاخیری مشخص شوند. بیمارانی که در معرض میزان بیش‌تری از متانول قرار گرفته‌اند و یا در مراحل پیش‌رفته مراجعه می‌کنند ممکن است دچار نابینایی، خونریزی گوارشی، ایست تنفسی، تشنج، خونریزی پوتامن، کما و یا حتی مرگ شوند.<sup>۱-۴</sup>

با وجود این که نوروپاتی عصب بینایی ناشی از متانول شایع نیست ولی ممکن است در یک بیمار با تظاهر جداگانه و یا در گروهی از بیماران در جریان اپیدمی مسمومیت با متانول مشاهده

دیده می‌باشد<sup>۱۴-۷</sup>.

در نوروپاتی عصب بینایی، دژنراسیون رو به عقب سلول‌های گانگلیونی باعث آسیب غیرقابل برگشت سلول‌های عصبی می‌شود که می‌توان با استفاده از داروهای نوروپروتکتیو سیر آن را آهسته کرد.

تعدادی از مطالعات، اثر محافظتی سیستم عصبی مرکزی (نوروپروتکتیو) EPO را در بیماران با نوروپاتی ایسکمیک قدامی عصب بینایی (NAION) و نوروپاتی عصب بینایی ناشی از ضربه (TON) نشان داده‌اند<sup>۱۶و۱۵</sup>.

ما در مطالعه قبلی دو بیمار با MTON را گزارش کردیم که با دریافت ترکیبی EPO به همراه استروئید سیستمیک، ویتامین B12 و اسید فولیک بهبود بینایی قابل توجهی پیدا کردند<sup>۱۷</sup>. در این مطالعه ما نتایج بینایی بیماران با نوروپاتی عصب بینایی ناشی از متانول (MTON) را که تحت درمان با استروئید سیستمیک و اریتروپویتین و ویتامین B12 و اسید فولیک قرار گرفته‌اند و عوارض ناشی از این درمان را گزارش می‌کنیم.

### روش پژوهش

این مطالعه به روش آینده‌نگر و مداخله‌ای بر روی ۱۱ بیمار مبتلا به نوروپاتی عصب بینایی ناشی از مسمومیت با متانول (طی دو هفته از شروع مسمومیت) صورت گرفت.

تمامی بیماران مورد مطالعه، EPO را به صورت وریدی به علاوه درمان متداول (Conventional) در مرکز لبافی‌نژاد دریافت نمودند. هم‌چنین ۱۱ بیمار که در گذشته به دلیل MTON تحت درمان متداول قرار گرفته بودند به عنوان گروه شاهد تاریخی انتخاب شدند و جهت تکمیل معاینات با آن‌ها تماس گرفته شد تا مراجعه مجدد داشته باشند.

بیماران گروه EPO، بیمارانی بودند که به علت MTON به مرکز چشم‌پزشکی لبافی‌نژاد در فاصله زمانی آذر ماه ۱۳۹۲ تا تیر ۱۳۹۴ ماه با شکایت از دست رفتن دید به صورت ناگهانی و دوپرفه در طول دو هفته بعد از مصرف خوراکی نوشیدنی الکل‌دار که به صورت خانگی تهیه شده بود، ارجاع داده شدند. کاهش بینایی این بیماران با هیچ بیماری شناخته شده چشمی، سیستم عصبی مرکزی و یا سیستمیک قابل توجیه نبود. تورم سر عصب بینایی در معاینه بالینی تمام بیماران قابل مشاهده بود. بیماران با سابقه دیابت، فشارخون کنترل نشده، سطح هموگلوبین بالاتر از ۱۶ و عدم رضایت شرکت در مطالعه از طرح خارج شدند. معاینه چشمی کامل و بررسی سیستمیک در تمام بیماران انجام شد و بیماران در

صورت نیاز، تحت دیالیز خونی قرار گرفتند. مطالعه حاضر توسط کمیته اخلاق دانشگاه علوم پزشکی شهید بهشتی مورد تایید قرار گرفت. پس از توضیح کامل طرح و برنامه درمانی برای بیماران، از آنان رضایت کتبی اخذ شد.

بیماران گروه EPO، ۱۰۰۰۰ واحد از امپول Eprex (۲۰۰۰ واحد در هر ۰/۵ میلی گرم، ایران دارو) هر ۱۲ ساعت به مدت سه روز دریافت کردند. EPO فقط در مواردی که سطح هموگلوبین کم‌تر از ۱۶ و فشارخون در محدوده طبیعی بود، تزریق شد. تمام این بیماران درمان متداول که در آن زمان در مرکز ما مورد استفاده قرار می‌گرفت را نیز دریافت کردند. این درمان شامل اقدامات حمایتی تحت همکاری متخصص داخلی، کنترل اسید و باز بیماران و اختلالات الکترولیتی بیمار، انجام دیالیز خونی زمانی که سطح سرمی متانول بیش‌تر از ۴۰ میلی گرم در دسی لیتر بود و هم‌چنین در بیماران با سطح متانول بیش‌تر از ۲۰ میلی گرم، دریافت اتانول به صورت یک دوز ۰/۸ گرم به ازای هر کیلوگرم از محلول ۱۰ درصد و دوز نگهدارنده ۸۰ میلی گرم به ازای هر کیلوگرم در ساعت بود. این درمان تا زمانی که سطح متانول به کم‌تر از ۵ میلی گرم در دسی لیتر نزول می‌کرد ادامه یافت. تمام بیماران ۵۰۰ میلی گرم متیل پردنیزولون (Solumedrol, Pharmacia Pharmaceutical Company, Belgium Prednisolone Fort) هر ۱۲ ساعت به مدت ۵ روز و در ادامه قرص پردنیزولون (Sina Daru, Iran ۱ میلی گرم به ازای هر کیلوگرم برای دو هفته، ویتامین B12 (Vibalmin, Caspian Tamin Co, Rasht, Iran) یک ویال ۱۰۰ میلی گرمی در روز، ویتامین B6 (Vibsix, Caspian Tamin Co, Rasht, Iran) به میزان ۱۰۰ میلی گرم در روز و اسید فولیک (Iran Daru, Tehran, Iran) ۱۰ میلی گرم روزانه برای مدت یک ماه نیز دریافت کردند<sup>۱</sup>.

تمام بیماران از نظر عوارض جانبی احتمالی EPO تحت نظارت قرار گرفتند و این کنترل شامل کنترل فشارخون و آزمایش‌های معمول برای بیماران بود. شمارش کامل سلول‌های خونی، قند خون، گلوکز، اوره و الکترولیت‌های سرم به صورت روزانه به منظور کشف هرگونه تغییرات ناخواسته کنترل شد.

بررسی میدان بینایی با استفاده از آنالیزور میدان بینایی Humphry (HFA; Model 750; Carl Zeiss Meditec, inc, Dublin, USA) در زمانی که قابل انجام بود برای بیماران صورت گرفت. OCT (Cirrus HDOCT, Carl Zeiss meditec) از لایه عصبی اطراف عصب و تصویربرداری از شبکیه (TRC, Retinal camera, 50 EX, Topcon) برای بیماران درخواست شد. در گروه شاهد، زمانی که

برای آخرین پی گیری مراجعه کردند این موارد و معاینات صورت گرفت.

میانگین انحراف (Mean Deviation; MD) در واحد دسی بل با استفاده از تکنیک SITA (Swedish Interactive Threshold Algorithm) برنامه ۲-۲۴ برای بیماران انجام شد. به این دلیل که Pattern Standard Deviation (PSD) در زمان از دست رفتن پیشرفته میدان بینایی می تواند گمراه کننده باشد، MD جهت ارزیابی و پی گیری بیماران مورد استفاده قرار گرفت. برای ارزیابی میدان بینایی، بیماران باید کاملاً هوشیار و بیدار و عملکرد بینایی کافی برای انجام آن را داشته باشند. بیماران با هر مقداری از میدان بینایی که بیماران قادر به انجام آن بودند، وارد مطالعه شد و هیچ سطحی از حدت بینایی به جز شمارش انگشتان و یا کم تر از آن برای خارج کردن آن ها از مطالعه در نظر گرفته نشد. یافته های اصلی در مطالعه شامل بهترین حدت بینایی اصلاح شده، ضخامت لایه عصبی اطراف عصب (Peripapillary Retinal Nerve Fiber Layer, PRNFLT) و MD در میدان بینایی بود.

تحلیل آماری با استفاده از نرم افزار SPSS ویرایش ۲۱ (IBM Co, Chicago, IL) صورت گرفت. نرمال بودن توزیع داده ها توسط آزمون کولموگروف اسمیرنوف و نمودار Q-Q تعیین شد. تحلیل توصیفی داده ها با استفاده از شاخص های میانگین، میانه، دامنه و SD صورت گرفت. آزمون آماری Wilcoxon جهت یافتن تفاوت درون گروهی استفاده شد. آزمون های T، کای مربع و من ویتنی، جهت بررسی تفاوت میان دو گروه مورد استفاده قرار گرفتند. مقدار P کم تر از ۵ درصد از نظر آماری معنی دار در نظر گرفته شد.

### یافته ها

میانگین سنی بیماران در زمان مراجعه به ترتیب  $۳۴/۵ \pm ۴/۶$  سال و  $۳۵/۶ \pm ۳/۸$  سال در گروه های EPO و شاهد بود ( $P=۰/۸۴۴$ ). تمام بیماران مورد مطالعه مرد بودند (جدول ۱) میانگین فاصله زمانی میان مصرف الکل و شروع درمان در گروه های EPO و شاهد به ترتیب  $۴/۸ \pm ۲/۶$  روز و  $۵/۳ \pm ۲/۷$  روز بود ( $P=۰/۷۹۱$ ).

جدول ۱- خصوصیات زمینه ای بیماران در گروه های مختلف

مقادیر P	گروه شاهد تاریخی	گروه EPO	میانگین $\pm$ انحراف معیار	سن
۰/۸۴۴	$۳۵/۶ \pm ۸/۳$	$۳۴/۵ \pm ۴/۶$	میانگین $\pm$ انحراف معیار	سن
	۳۳ (۲۷-۵۳)	۳۵ (۲۸-۴۲)	میانه (دامنه)	
۰/۷۹۱	$۵/۳ \pm ۲/۷$	$۴/۸ \pm ۲/۵$	میانگین $\pm$ انحراف معیار	فاصله زمانی بین مصرف متانول تا درمان (روز)
	۷ (۴-۱۴)	۵ (۲-۱۰)	میانه (دامنه)	
۰/۴۴۵	۳ (۰/۲۷/۳)	۴ (۰/۳۶/۳)	خیر	دیالیز خونی
	۸ (۰/۷۲/۷)	۷ (۰/۶۳/۶)	بلی	
۰/۰۱۲	۱۲/۳ (۶-۲۲)	۶	میانگین	زمان پی گیری

$۲/۶۵ \pm ۰/۶۸$  لوگمار در مقابل  $۲/۹۳ \pm ۰/۵۵$  لوگمار، ( $P=۰/۰۰۱$ ) با این حال BCVA بیماران گروه شاهد در پی گیری نهایی بدتر از گروه EPO بود ( $۲/۱۹ \pm ۰/۷۵$  در مقابل  $۱/۷۵ \pm ۰/۱۲$ )، ( $P=۰/۰۱۲$ ) (تصویر ۱).

میانگین PRNFLT در گروه EPO  $۱۳۱ \pm ۳۴$  میکرون در زمان مراجعه بود. تنها ۳ بیمار در گروه شاهد در زمان مراجعه OCT اطراف عصب داشتند. که میانگین آن  $۱۸۷ \pm ۲۴$  میکرون بود. میانگین PPOCT بیماران این گروه در آخرین پی گیری،  $۵۳ \pm ۶$  میکرون بود که این میزان به صورت معنی داری نازک تر از گروه EPO در ماه نهایی پی گیری بود ( $۷۷ \pm ۲۶$  میکرون).

هفت ( $۶۳/۶$  درصد) بیمار در گروه EPO و ۸ ( $۷۲/۷$  درصد) بیمار در گروه شاهد تحت دیالیز خونی قرار گرفتند. میانگین سطح سرمی متانول در گروه های EPO و شاهد به ترتیب  $۲۴/۱۴ \pm ۹/۱۹$  mg/dl و  $۲۷/۸۶ \pm ۷/۲۵$  mg/dl بود ( $P=۰/۲۴۶$ ). میانگین BCVA در گروه EPO از  $۲/۹۳ \pm ۰/۵۵$  لوگمار در بدو مراجعه به  $۱/۷۵ \pm ۰/۱۲$  لوگمار در ماه سوم به صورت معنی داری افزایش یافت ( $P < ۰/۰۰۱$ ) (جدول ۲).

BCVA تمام بیماران در گروه EPO به جز دو بیمار در بدو مراجعه، در حد درک نور و کم تر از آن بود. در گروه شاهد، BCVA بیماران در زمان مراجعه به صورت معنی داری بهتر بود

جدول ۲- پیامد های اصلی مطالعه و تغییرات آن ها

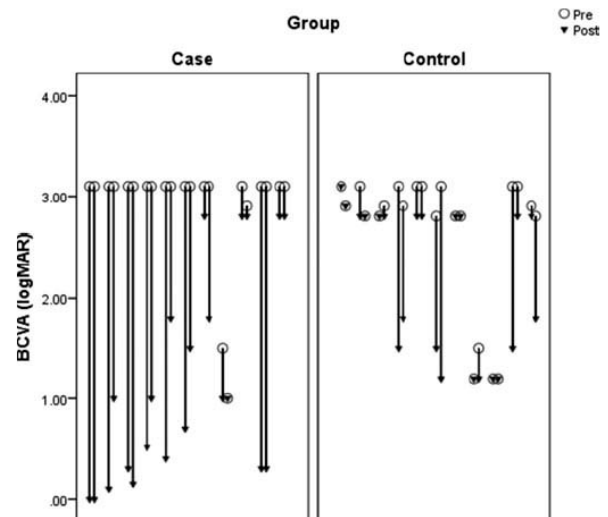
مقادیر P	گروه شاهد تاریخی		گروه EPO		در مجموع			
	میانگین ± انحراف معیار (دامنه)	میانگین ± انحراف معیار (دامنه)	میانگین ± انحراف معیار (دامنه)	میانگین ± انحراف معیار (دامنه)	میانگین ± انحراف معیار (دامنه)	میانگین ± انحراف معیار (دامنه)		
< ۰,۰۰۱	۱۹۳ (۱۴۶-۲۱۱)	۱۸۷ ± ۲۴	۱۳۷ (۸۶-۱۹۴)	۱۳۱ ± ۳۴	۱۴۵ (۸۶-۲۱۱)	۱۴۳ ± ۳۹	مقادیر پایه	ضخامت لایه ی عصبی اطراف عصب (میکرون)
	۵۴ (۴۱-۶۱)	۵۳ ± ۶	۸۱ (۸-۱۱۹)	۷۷ ± ۲۶	۵۹ (۸-۱۱۹)	۶۵ ± ۲۲	مقادیر نهایی	
	-۱۴۴,۵ (-۱۵۳ تا -۱۰۲)	-۱۳۶,۱۷ ± ۲۰,۶۶	-۴۷ (۱۱۴- تا -۱۳)	-۵۳,۶۴ ± ۲۷,۸۹	-۵۷,۵ (-۱۵۳ تا -۱۳)	-۷۱,۳۲ ± ۴۳,۲۸	تغییرات	
	> ۰,۰۰۱		> ۰,۰۰۱				مقدار P درون گروهی	
۰,۰۰۱	۲,۹ (۱,۲-۳,۱)	۲,۶۵ ± ۰,۶۸	۳,۱ (۱-۳,۱)	۲,۹۲ ± ۰,۵۵	۳,۱ (۱-۳,۱)	۲,۷۹ ± ۰,۶۲	مقادیر پایه	بهترین حدت بینایی اصلاح شده (logMar)
	۲,۸ (۱,۳-۱,۳)	۲,۱۹ ± ۰,۷۵	۱ (۰-۲,۸)	۱,۱۸ ± ۱,۰۴	۱,۵ (۰-۳,۱)	۱,۶۸ ± ۱,۰۳	مقادیر نهایی	
	۰,۲ (۰-۱,۹)	۰,۴۶ ± ۰,۶۳	۲,۱ (۰-۳,۱)	۱,۷۵ ± ۱,۱۶	۰,۴ (۰-۳,۱)	۱,۱۱ ± ۱,۱۳	تغییرات	
	< ۰,۰۰۱		< ۰,۰۰۱				مقدار P درون گروهی	

### بحث

در مطالعه کنونی ۱۱ بیمار با EPO، MTON به همراه درمان معمول (Conventional) دریافت نمودند. نتایج درمانی آن ها از نظر بینایی با بیمارانی که تنها درمان Conventional را در زمان عقب تری دریافت کرده بودند و برای تکمیل داده ها به مطالعه فراخوانده شدند، مقایسه شد. در گروه EPO، حدت بینایی بیماران در زمان مراجعه به جز دو بیمار، در حد درک نور و کم تر از آن بود. بهبود عملکردی و ساختاری با توجه به BCVA و PRNFLT در گروه EPO در مقایسه با گروه شاهد دیده شد که این بهبود از نظر آماری نیز معنی دار بود.

مسمومیت با متانول، عوارض جانبی پیچیده ای روی عصب بینایی دارد. بر اساس مطالعات اخیر، این اثرات در نتیجه عملکرد مستقیم اسید فرمیک بر روی عصب بوده و به علت اسیدوز ایجاد شده در جریان مسمومیت با متانول نمی باشد<sup>۱</sup>. با این حال اسیدوز ایجاد شده می تواند تاثیر اسید فرمیک روی عصب بینایی را تسهیل نموده و مسمومیت را تشدید نماید. عصب بینایی و منطقه رترولامینار اولین مناطقی هستند که با اسید فرمیک تحت تاثیر قرار می گیرند و تورم عصب بینایی، نکروز قسمت مرکزی و آسیب آکسونی نتیجه این مواجهه می باشد<sup>۱۸</sup>.

اسید فرمیک داخل سلولی به آنزیم سیتوکروم اکسیداز متصل (باند) شده و منجر به هایپوکسی سیتوتوکسیک و در نتیجه اختلال در عملکرد میتوکندری و مهار سنتز آدنوزین تری فسفات (ATP) می شود<sup>۱۹</sup>. نبود ATP با مهار عملکرد پمپ سدیم پتاسیم در



تصویر ۱- تغییرات BCVA در گروهی که اریتروپویتین و متیل پردنیزولون دریافت کردند. گروه (EPO) و در گروه شاهد تاریخی که تنها متیل پردنیزولون دریافت کردند.

نه (۸۱/۲ درصد) بیمار از ۱۱ بیمار و چهار (۳۶/۳ درصد) از ۱۱ بیمار گروه شاهد قادر به انجام میدان بینایی در آخرین پی گیری بودند که میانگین آخرین MD آن ها به ترتیب ۲۵/۲۱ ± ۶/۸۳ و ۲۳/۲۵ ± ۳/۶۷ در گروه های EPO و شاهد بود. بین دو گروه از نظر پلی سیتمی و افزایش فشارخون شریانی که دو عارضه مهم دریافت EPO می باشند، تفاوتی وجود نداشت (P > ۰/۰۵).

اثربخشی این روش درمانی به اثبات نرسیده است. امروزه ثابت شده که EPO اثرات درمانی فراتری از اثر روی پیش‌سازهای اریتروئید گلبول‌های قرمز دارد.

انواع مختلفی از سلول‌ها، EPO را تولید می‌کنند و تعداد دیگری از سلول‌ها به جز پیش‌سازهای اریتروئید گلبول‌های قرمز، گیرنده‌های EPO را در سطح خود دارند. این سلول‌ها شامل سلول‌های نورونی مغز می‌باشند.<sup>۷</sup> Sobh و همکاران متوجه بهبود عملکرد عصبی عضلانی در بیمارانی شدند که به علت کم‌خونی تحت درمان با EPO قرار گرفتند.<sup>۲۵</sup>

در یک مطالعه اثر محافظتی سیستم عصبی مرکزی EPO بر علیه آسیب‌های ناشی از هیپوکسی در شرایط آزمایشگاهی (In Vitro) نشان داده شد.<sup>۲۶</sup> مطالعات حیوانی که آسیب مغزی را شبیه‌سازی می‌کردند، اثر محافظتی سیستم عصبی مرکزی در شرایط زنده (In vivo) را نشان داده‌اند.<sup>۲۷</sup>

مقدار مورد استفاده EP برای محافظت سیستم عصبی مرکزی (۳۰۰۰-۱۰۰۰) بالاتر از درمان مورد استفاده در درمان کم‌خونی می‌باشد (۵۰۰ > واحد به ازای هر کیلوگرم).<sup>۲۸</sup>

سازوکارهای پیشنهادی جهت EPO شامل اثر نوروپروتکتیو مستقیم<sup>۹</sup>، اثر ضد آپوپتوتیک<sup>۸</sup>، اثر ضدالتهاپی و اثر آنتی‌اکسیدان<sup>۱۰</sup>، محافظت از سلول‌های گلبال<sup>۲۹</sup> و در نهایت بهبود جریان خون روی بافت‌های آسیب‌دیده<sup>۳۰</sup> می‌باشند. به نظر می‌رسد EPO جنبه‌های مختلفی را در پاتوفیزیولوژی MTON نشانه می‌گیرد.

تا به امروز، تنها دو بیمار مبتلا به MTON با بهبودی کامل بینایی پس از درمان گزارش شده‌اند. در یکی از این بیماران، نویسندگان بیماری را گزارش کردند که پس از دریافت فومپیزول، اتانول و همدیالیز با دید کم‌تر از ۲۰/۸۰۰ به دید ۲۰/۲۰ رسید. در این مطالعه، ایمنی و اثربخشی فومپیزول گزارش شد.<sup>۳۱</sup> فومپیزول، مهارکننده الکل دهیدروژناز در درمان مسمومیت با متانول می‌باشد. در صورتی که فومپیزول در مراحل ابتدایی بیماری مورد استفاده قرار گیرد از اسیدوز و سمیت (توکسیسیته) عصب بینایی جلوگیری می‌کند<sup>۱</sup> ولی زمانی که بیماران تحت دیالیز خونی قرار می‌گیرند و یا سمیت عصب بینایی آغاز می‌شود، فومپیزول اثر درمانی بیش‌تری ایجاد نمی‌کند. علاوه بر آن، این دارو به صورت اولیه در بسیاری از مناطق در حال توسعه در دسترس نمی‌باشد. در حال حاضر مطالعه‌ای که برتری فومپیزول را نسبت به اتانول نشان دهد، منتشر نشده است.<sup>۶</sup>

ما در گزارش مورد قبلی، دو بیمار را گزارش کردیم که با از دست رفتن بینایی به صورت مطلق مراجعه نمودند و با درمان

غشای سلول موجب مهار انتقال پتانسیل و ایجاد استاز اکسوپلاسمیک می‌شود که در نهایت تورم عصب بینایی بروز می‌کند. رشته‌های عصب بینایی به دلیل میتوکندری کم‌تر و سیتوکروم اکسیداز بیش‌تر مستعد مسمومیت با اسید فرمیک می‌باشند.<sup>۲۰</sup>

راهکارهای درمانی برای مسمومیت با متانول بستگی به تظاهر اولیه بیماری دارد. اگر بیماری بلافاصله بعد از مسمومیت با متانول مراجعه نماید، اولویت درمانی ممانعت از متابولیسم متانول به اسید فرمیک از طریق تجویز آنتی‌دوت‌ها می‌باشد. در زمینه مسمومیت چشمی یا اسیدوز قابل توجه، اولویت با اصلاح اسیدوز با بیکربنات سدیم، متابولیسم تسهیل شده فرمات به CO<sub>2</sub> با استفاده از اسید فولیک، ممانعت از متابولیسم متانول به فرمات با استفاده از فومپیزول و یا اتانول و انجام دیالیز خونی که اغلب در هر بیمار با اختلال بینایی و اسیدوز متابولیک اندیکاسیون دارد، می‌باشد.<sup>۱</sup> با وجود این درمان‌ها، پیش‌آگهی بیماران از نظر بینایی ضعیف است.<sup>۵</sup>

با این که هیچ کارآزمایی بالینی تصادفی شده‌ای جهت حمایت از نقش دوز بالای استروئید سیستمیک در MTON وجود ندارد، یک سری مطالعات گزارش موارد، از تجویز پردنیزولون با دوز بالا در بیماران با نوروپاتی که از سایر جهات سالم می‌باشند منتشر شده‌اند.<sup>۲۱،۲۲</sup>

مسمومیت با متانول منجر به آسیب غلاف عصب بینایی و توقف جریان اکسوپلاسمیک می‌شود.<sup>۱</sup> وقتی که غلاف میلین آسیب می‌بیند، تورم نموده و موجب آسیب فشارنده روی رشته‌های عصبی می‌گردد. عصب بینایی متورم (ادماتو)، در داخل غلاف غیرقابل انعطاف که آکسون‌های عصب بینایی را در بر گرفته است، منجر به سندرم کمپارتمان و بروز آسیب ثانویه به آکسون‌های اعصاب می‌شود. استروئید سیستمیک به صورت نظری، منجر به کاهش تورم عصب بینایی و از بین رفتن سندرم کمپارتمان می‌شود. در واقع از بین بردن سندرم کمپارتمان از طریق کاهش تورم عصب بینایی منطقی نهفته در استفاده از استروئید در بیماری‌های همراه با تورم عصب بینایی مانند افتالموپاتی مرتبط با تیروئید، پاپیل ادم حاد همراه با کاهش عملکرد بینایی نوروپاتی عصب بینایی ایسکمیک قدامی می‌باشد.<sup>۲۳،۲۴</sup> با این حال موفقیت این روش درمانی اندک است و حدت‌نهایی بیماران درمان شده در حد شمارش انگشتان و یا بدتر می‌باشد.<sup>۵</sup> علاوه بر این، فرد باید مراقب تعدادی عوارض ناشی از درمان با دوز بالای استروئید باشد. به ویژه در شرایطی که

وجود ندارد.

از محدودیت‌های این مطالعه می‌توان به حجم کم نمونه و عدم تصادفی‌سازی اشاره نمود. حجم کم نمونه در این مطالعه، انجام تحلیل زیرگروه (Subgroup Analysis) را برای عوامل احتمالی مخدوش‌گر مانند سن، تعداد دفعات دیالیز خونی و فاصله زمانی بین مسمومیت با متانول و شروع EPO داخل وریدی منتفی کرد.

### نتیجه‌گیری

EPO به صورت مکمل می‌تواند در درمان MTON به کار رود. یک مطالعه مداخله‌ای مقایسه‌ای برای انواع مختلف درمان می‌تواند نشان دهد که EPO به تنهایی یا به صورت ترکیبی با استروئید اثر بیش‌تری در درمان MTON دارد. مطالعه دیگری نیز با در نظر گرفتن مقادیر مختلف EPO می‌تواند ایمنی و اثربخشی EPO در بهترین دوز را نشان دهد. تمام مطالعات با EPO از مطالعات بدون تصادفی‌سازی با حجم نمونه کم به دست آمده‌اند. با وجود این که هیچ یک از بیماران ما عوارض جانبی تزریق EPO را نشان ندادند، پزشکان باید درباره عوارض جانبی احتمالی با بیماران گفت‌وگو نموده و تحت قوانین مشخصی از آن‌ها استفاده نمایند.

صورت گرفته، بهبود بینایی قابل توجهی حاصل شد. در یک مورد، بینایی در مدت سه روز به ۲۰/۲۰ افزایش یافت و در بیمار دیگر، حدت بینایی به شمارش انگشتان سه متر در یک چشم و ۲۰/۳۰ در چشم دیگر افزایش یافت.<sup>۱۷</sup>

در مطالعه حاضر ما اثرات درمانی ساختاری و عملکردی EPO را به عنوان یک درمان اضافه شده به درمان مرسوم (Conventional) نشان دادیم که از فرضیه ما مبنی بر نقش EPO در این بیماری، حمایت می‌کند و EPO می‌تواند یک رژیم درمانی جدید در این بیماری باشد. ابریشمی و همکاران، استروئید با دوز بالا به صورت داخل وریدی در مدت سه روز پس از مصرف متانول تجویز کردند که با پردنیزولون خوراکی ۱ میلی‌گرم در روز برای ۶ روز ادامه یافت و نتایج قابل قبولی در درمان MTON مشاهده شد.<sup>۲۱</sup> بر خلاف این مطالعه، Fujihara و همکاران از درمان با متیل پردنیزولون داخل وریدی که ۶ روز پس از مصرف متانول شروع شد، نتیجه‌ای نگرفتند.<sup>۲۲</sup>

زمان شروع استروئید برای به دست آوردن حداکثر نتیجه مهم است ولی برای درمان، ابتدا باید بیمار را پایدار کرد. به جز این گزارش، موارد اندک روی جمعیت با مقدار کم بیماران، هیچ مطالعه اثبات‌شده‌ای برای بهبود عملکرد عصب بینایی آسیب دیده

### منابع

1. Barceloux DG, Bond GR, Krenzelok EP, et al. American Academy of Clinical Toxicology practice guidelines on the treatment of methanol poisoning. *J Toxicol Clin Toxicol* 2002;40:415-446.
2. Jacobsen D, McMartin KE. Methanol and ethylene glycol poisonings. *Med Toxicol* 1986;1:309-334.
3. McMartin KE, Ambre JJ, Tephly TR. Methanol poisoning in human subjects: role for formic acid accumulation in the metabolic acidosis. *Am J Med* 1980;68:414-418.
4. Scrimgeour EM. Outbreak of methanol and isopropanol poisoning in New Britain, Papua New Guinea. *Med J Aust* 1980;2:36-38.
5. Sanaei-Zadeh H, Zamani N, Shadnia S. Outcomes of visual disturbances after methanol poisoning. *Clin Toxicol* 2011;49:102-107.
6. Brent J, McMartin K, Phillips S, et al. Fomepizole for the treatment of methanol poisoning. *N Engl J Med* 2001;344:424-429.
7. Brines ML, Ghezzi P, Keenan S, et al. Erythropoietin crosses the blood-brain barrier to protect against experimental brain injury. *Proceedings of the National Academy of Sciences* 2000;97:10526-10531.
8. Feng Q. Beyond erythropoiesis: the anti-inflammatory effects of erythropoietin. Elsevier Science; 2006.
9. Gorio A, Gokmen N, Erbayraktar S, et al. Recombinant human erythropoietin counteracts secondary injury and markedly enhances neurological recovery from experimental spinal cord trauma. *Proceedings of the National Academy of Sciences* 2002;99:9450-9455.
10. Katavetin P, Tungsanga K, Eiam-Ong S, et al. Antioxidative effects of erythropoietin. *Kid Intern* 2007;72:S10-S5.
11. King CE, Rodger J, Bartlett C, et al. Erythropoietin is both neuroprotective and neuroregenerative following optic nerve transection. *Experimental neurology* 2007;205:48-55.
12. Mammis A, McIntosh TK, Maniker AH. Erythropoietin as a neuroprotective agent in traumatic brain injury. *Surg Neurol* 2009;71:527-531.
13. Sun Y, Calvert JW, Zhang JH. Neonatal hypoxia/ischemia is associated with decreased inflammatory mediators after erythropoietin administration. *Stroke* 2005;36:1672-1678.
14. Weishaupt JH, Rohde G, Pölking E, et al. Effect of erythropoietin axotomy-induced apoptosis in rat retinal ganglion cells. *Invest Ophthalmol Vis Sci* 2004;45:1514-1522.
15. Kashkouli MB, Pakdel F, Sanjari MS, et al. Erythropoietin: a novel treatment for traumatic optic neuropathy-a pilot study. *Graefes Archive for Clinical and Experimental Ophthalmology* 2011;249:731-736.
16. Modarres M, Falavarjani KG, Nazari H, et al. Intravitreal erythropoietin injection for the treatment of non-arteritic anterior ischaemic optic neuropathy. *Br J Ophthalmol* 2010;bjo. 2010.191627.

17. Pakravan M, Sanjari N. Erythropoietin treatment for methanol optic neuropathy. *J Neuro-Ophthalmol* 2012;32:325-328.
18. Sharpe J, Hostovsky M, Bilbao J, et al. A Histopathological Study. *Am J Ophthalmol* 1983;95:134.
19. Seme MT, Summerfelt P, Neitz J, et al. Differential recovery of retinal function after mitochondrial inhibition by methanol intoxication. *Invest Ophthalmol & vis Sci* 2001;42:834-841.
20. Martin-Amat G, Tephly TR, McMartin KE, et al. Methyl alcohol poisoning: II. Development of a model for ocular toxicity in methyl alcohol poisoning using the rhesus monkey. *Arch Ophthalmol* 1977;95:1847-1850.
21. Abrishami M, Khalifeh M, Shoayb M, et al. Therapeutic effects of high-dose intravenous prednisolone in methanol-induced toxic optic neuropathy. *J Ocul Pharma Thera* 2011;27:261-263.
22. Fujihara M, Kikuchi M, Kurimoto Y. Methanol-induced retinal toxicity patient examined by optical coherence tomography. *Jap J ophthalmol* 2006;50:239-241.
23. Kinori M, Ben-Bassat I, Wasserzug Y, et al. Visual outcome of mega-dose intravenous corticosteroid treatment in non-arteritic anterior ischemic optic neuropathy—retrospective analysis. *BMC Ophthalmology* 2014;14:62.
24. Ruchała M, Sawicka-Gutaj N. Advances in the pharmacological treatment of Graves' orbitopathy. *Exp Rev Clin Pharmacol* 2016;9:981-989.
25. Sobh MA, El-Tantawy AE-H, Said E, et al. Effect of treatment of anaemia with erythropoietin on neuromuscular function in patients on long term haemodialysis. *Scand J Urol Neph* 1992;26:65-69.
26. Konishi Y, Chui DH, Hirose H, et al. Trophic effect of erythropoietin and other hematopoietic factors on central cholinergic neurons in vitro and in vivo. *Brain Res* 1993;609:29-35.
27. Ashwal S, Cole DJ, Osborne S, et al. A new model of neonatal stroke: reversible middle cerebral artery occlusion in the rat pup. *Ped Neurol* 1995;12:191-196.
28. Haiden N, Klebermass K, Cardona F, et al. A randomized controlled trial on the effects of adding vitamin B 12 and folate. *Neuropediatrics* 2006;210(S 5):V15.
29. Vairano M, Russo CD, Pozzoli G, et al. Erythropoietin exerts anti-apoptotic effects on rat microglial cells in vitro. *Eur J Neurosci* 2002;16:584-592.
30. Grasso G. Neuroprotective effect of recombinant human erythropoietin in experimental subarachnoid hemorrhage. *J Neurosurg Sci* 2001;45:7.
31. Sivilotti M, Sivilotti ML, Burns MJ, et al. Reversal of severe methanol-induced visual impairment: no evidence of retinal toxicity due to fomepizole. *J Toxicol Clin Toxicol* 2001;39:627-631.