

## Cavernous Hemangioma of Lower Eyelid: A Case Report

Bagheri A, MD\*; Feizi M, MD; Abbaszadeh M, MD; Shahraki K, MD

Ocular Tissue Engineering Research Center, Shahid Beheshti University of Medical Sciences, Tehran, Iran

\* Corresponding author: abbasbagheri@yahoo.com

**Purpose:** To report a case of cavernous hemangioma (CH) of lower eyelid.

**Case Report:** A 37-year-old man presented with lower eyelid painless, palpable mass that appeared since 2 years ago was referred to Labbafinezhad Hospital. The mass size did not change with exercise or Valsalva maneuver. There was no history of vision reduction, proptosis, limitations of extraocular muscle movements, and diplopia. CT scan revealed well defined lobulated mass located in the mid and lateral portion of lower eyelid and extended posteriorly to anterior orbital space. Transcutaneous excisional biopsy was performed. With a cut of the skin on the mass, the lobules with purple color and capsule was easily and completely removed. Histopathologic findings of tumor confirmed CH.

**Conclusion:** CH may present in eyelid and anterior orbital area, although this location is not common but it should be kept in mind as differential diagnosis of any well-defined eyelid tumors.

**Keywords:** Cavernous Hemangioma, Eyelid Mass

- Bina J Ophthalmol 2018; 23 (2): 133-136.

### معرفی یک مورد همانژیوم کاورنوس پلک تحتانی

دکتر عباس باقری<sup>۱</sup>، دکتر محدثه فیضی<sup>۲</sup>، دکتر محمد عباس زاده<sup>۳</sup> و دکتر کوروش شهرکی<sup>۴</sup>

**هدف:** معرفی یک بیمار با همانژیوم کاورنوس (CH) در پلک تحتانی.

**معرفی بیمار:** آقای ۳۷ ساله‌ای با شکایت از یک توده قابل لمس و بدون درد در پلک تحتانی راست از ۲ سال قبل به بیمارستان لبافی‌نژاد مراجعه نمود. وی تغییر اندازه توده را با فعالیت ورزشی و تغییر وضعیت بدن و یا مانور والسالوا ذکر نمی‌کرد. در معاینه، کاهش دید، پروپتوزیس، اختلال حرکت عضلات خارج چشمی و دوبینی وجود نداشت. در CT اسکن، توده‌ای لوبوله با حدود مشخص در قسمت‌های میانی و جانبی پلک تحتانی با گسترش به عقب تا قسمت‌های قدامی اربیت مشهود بود. با برش پوستی که روی توده صورت گرفت، توده‌ای لوبوله و ارغوانی رنگ با کپسول به راحتی و به طور کامل خارج شد. در بررسی پاتولوژی تومور، همانژیوم کاورنوس (CH) تایید گردید.

**نتیجه‌گیری:** CH اغلب در فضای اینتراکونال بروز می‌کند اما به طور ناشایع در قسمت‌های قدامی اربیت از جمله پلک نیز ایجاد می‌شود.

**کلمات کلیدی:** توده پلک - همانژیوم کاورنوس

- مجله چشم‌پزشکی بینا ۱۳۹۶؛ دوره ۲۳، شماره ۲: ۱۳۶-۱۳۳.

• پاسخ‌گو: دکتر عباس باقری (e-mail: abbasbagheri@yahoo.com)

۱- استاد - چشم‌پزشک - دانشگاه علوم پزشکی شهید بهشتی - تهران - ایران

۲- استادیار - چشم‌پزشک - دانشگاه علوم پزشکی شهید بهشتی - تهران - ایران

۳- استادیار - چشم‌پزشک - دانشگاه علوم پزشکی ارومیه - آذربایجان غربی - ایران

۴- فلوشیپ اکولوپلاستیک - دانشگاه علوم پزشکی شهید بهشتی - تهران - ایران

تهران - پاسداران - بوستان نهم - خیابان پایدارفرد (خیابان امیر ابراهیمی) - پلاک ۲۳ - مرکز تحقیقات مهندسی بافت چشم

### مقدمه

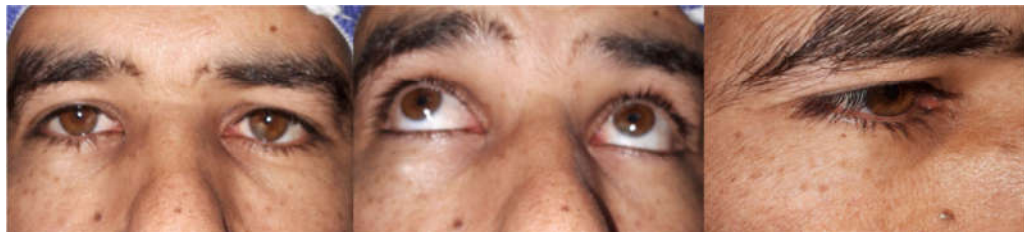همانژیوم کاورنوس، شایع‌ترین تومور خوش‌خیم عروقی اربیت می‌باشد.<sup>۱</sup> این تومور دارای کپسول و حدود مشخص بوده و اغلب در خانم‌ها در دهه ۴ تا ۶ زندگی دیده می‌شود. CH‌های اربیت جز ناهنجاری‌های وریدی غیرقابل اتساع و با جریان خون کم طبقه‌بندی شده‌اند.<sup>۲</sup> ایجاد ترومبوز و نورگ‌زایی و هیپرپلازی استرومال سبب رشد آهسته و پیش‌رونده تومور می‌شود، بنابراین شایع‌ترین تظاهر بالینی آن، پروپتوز تدریجی و بدون درد می‌باشد. اغلب موارد، CH در فضای داخل مخروط عضلانی و جانبی (لاترال) عصب اپتیک ایجاد می‌شود.<sup>۳</sup> بروز آن در نواحی قدامی اربیت و از جمله پلک ناشایع بوده و تاکنون موارد معدودی از آن گزارش گردیده است.<sup>۴</sup> در این مقاله، یک مورد از بروز همانژیوم کاورنوس در پلک به عنوان یک محل ناشایع گزارش می‌گردد.

### معرفی بیمار

آقای ۳۷ ساله، با شکایت از یک توده قابل لمس و بدون درد در پلک تحتانی به بیمارستان لبافی‌نژاد مراجعه نمود. وی از ۲ سال قبل متوجه وجود این توده شده بود و طی این ۲ سال، رشد

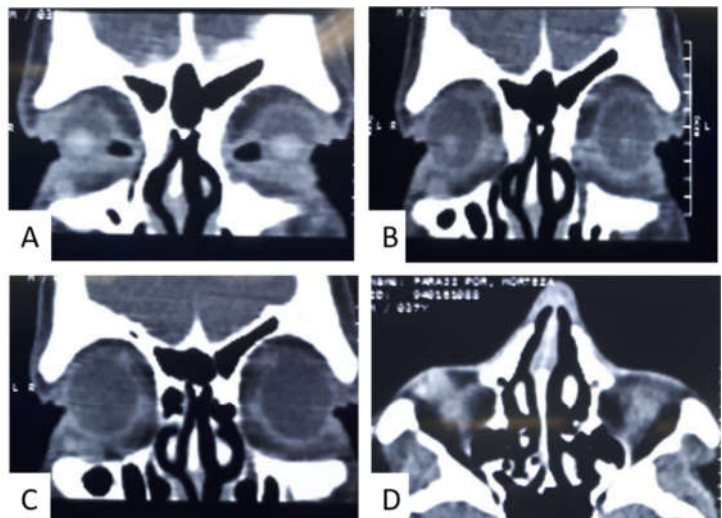
مختصر توده را ذکر می‌کرد ولی تغییری در اندازه توده با خم شدن (مانور والسالوا) و یا به دنبال عفونت‌های تنفسی فوقانی و فعالیت بدنی نداشت. در تاریخچه، سابقه بیماری سیستمیک، چشمی و یا مصرف دارو را ذکر نکرد. در معاینه، تورم و برجستگی ظاهری مختصر در پلک تحتانی سمت راست مشهود بود که در نگاه به سمت بالا بارزتر می‌شد (تصویر ۱).

در لمس، توده‌ای با قوام سفت و حدود مشخص در پلک تحتانی راست حدود یک سانتی‌متر پایین‌تر از لبه پلک وجود داشت که به راحتی با فشار دست به سمت عقب جابه‌جا می‌شد. در همان محل، تغییر رنگ مختصر پوست مشهود بود و اندازه توده با مانور والسالوا و تغییر وضعیت سر تغییر نمی‌نمود. کاهش دید، پروپتوزیس، اختلال حرکات عضلات خارج چشمی و دوبینی وجود نداشت و سایر معاینات اتاقک قدامی و خلفی طبیعی بود. در CT اسکن، توده‌ای لوبوله با دانسیته بافت نرم و حدود نسبتاً مشخص در قسمت میانی و متمایل به خارج پلک تحتانی مشهود بود که در قدام، از بافت‌های زیرجلدی شروع و تا حدود قسمت‌های جلویی گلوب در فضای خارج مخروط عضلانی امتداد داشت، توده در عقب یک تکه و در جلو به دو شاخ واضح تقسیم شده بود (تصویر ۲).



تصویر ۱- تصویر توده پلک تحتانی راست بیمار قبل از جراحی

تصویر ۲- CT اسکن نمای کرونال (A-C) و اگزینال تومور (D): توده با حدود مشخص و لوبوله و دانسیته بافت نرم که از نواحی پره‌سیپتال تا نواحی قدامی اربیت امتداد دارد. در تصاویر دیده می‌شود که توده در جلو، دارای دو لوب است که در عقب با هم یکی می‌شوند.



بیمار سیر بهبودی محل جراحی را بدون مشکل پشت سر گذاشت و اسکار مشهودی در محل جراحی مشاهده نشد. در پی‌گیری سه ماهه، عود ملاحظه نگردید.

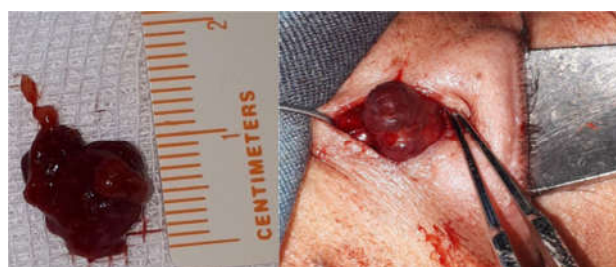### بحث

همانژیوم کاورنوس (CH)، شایع‌ترین توده خوش‌خیم عروقی در اربیت بالغین می‌باشد. بر مبنای طبقه‌بندی انجمن بین‌المللی مطالعه ضایعات عروقی (International Society for the Study of Vascular Anomalies (ISSVA))<sup>۷</sup> و هم‌چنین طبقه‌بندی Mulliken and Glowaki<sup>۸</sup> بر مبنای یافته‌های پاتولوژی<sup>۸</sup>، CH، یک ناهنجاری وریدی غیرقابل اتساع و با جریان کم در نظر گرفته می‌شود.

به طور کلی از نظر مکان بروز، ضایعات عروقی اربیت می‌توانند انتریور (سطحی)، عمقی (رتروبولبار)، ترکیبی (دارای اجزای سطحی و عمقی) و یا کمپلکس با گسترش به نواحی اطراف اربیت باشند.<sup>۹</sup> اگرچه CH در هر جایی از اربیت می‌تواند بروز کند، اما مکان شایع آن در فضای رتروبولبار و داخل مخروط عضلانی به خصوص در بخش جانبی (لاترال) عصب اپتیک<sup>۱۰</sup> و با شیوع کم‌تر، به صورت خارج مخروطی (اکستراکونال) ظاهر می‌شود<sup>۱۱،۱۲</sup>. بروز همانژیوم کاورنوس در بخش قدامی اربیت و نواحی پره‌سپتال و پلک نادر است و گزارش‌های کمی از آن در پلک وجود دارد<sup>۱۳</sup>. به دلیل این ارجحیت آناتومیک و رشد آهسته است که پروپتوز تدریجی و پیش‌رونده، شایع‌ترین علامت و تورم و تغییرات پلکی و درد جز علائم ناشایع کاورنوس همانژیوم گزارش شده است<sup>۳</sup>. در مطالعه Aymard و همکاران<sup>۱۴</sup>، از ۴۳ مورد بیمار مبتلا به CH اربیت، تنها ۴ مورد ترکیب اینتراپالپبرال و اکستراکونال بود که با دسترسی آسان حین جراحی خارج شدند. هم‌چنین Rootman و همکاران<sup>۱</sup> از ۳۹ بیمار مورد بررسی، CH ترکیبی پلک و اکستراکونال را در ۲ بیمار، از بیماران گزارش کردند.

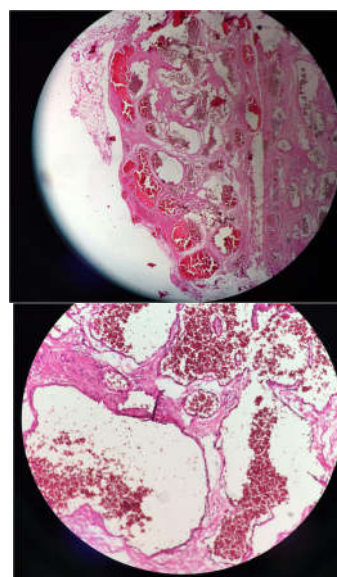
در این مقاله ما یک مورد بروز CH در پلک تحتانی را معرفی کردیم که به صورت یک توده قابل لمس و تغییر رنگ مختصر پوست بروز کرده بود. در تصاویر CT اسکن، توده از قدام از بافت‌های زیرجلدی شروع و تا حدود میدگلوب در خلف ادامه داشت، در نتیجه بر مبنای تقسیم‌بندی Rootman و همکاران<sup>۹</sup> جز موارد موقعیت ترکیبی قرار می‌گیرد (که دارای اجزای سطحی و عمقی می‌باشد). در اغلب گزارش‌های قبلی، CH در پلک فوقانی<sup>۱۵</sup> و در یک مورد سبب پتوزیس و کراتوکونوس شده بود<sup>۶</sup>. یک مورد نیز همانژیوم کاورنوس پلک همراه همانژیوم کاورنوس ملتحمه گزارش شد<sup>۱۵</sup>. در بیمار مورد گزارش، همانژیوم کاورنوس در پلک

با توجه به سطحی بودن توده، بررسی بیش‌تری انجام نشد و برای بیمار بیوپسی اکسیژنال از طریق برش پوستی روی ضایعه صورت گرفت. بافت نرم کنارزده (دایسکت) شد، توده توسط یک مالیبیل از پشت پلک به سمت قدام و نزدیک پوست هل داده شد و از بافت‌های اطراف با دایسکشن بلانت به خوبی جدا شد (تصویر ۳). توده ارغوانی رنگ لوبوله با حدود مشخص و بدون خونریزی خارج گردید، اندازه توده ۱/۳ × ۱/۲ سانتی‌متر بود و دارای دو لوب چسبیده به هم در جلو و یک لوب در عقب بود (تصویر ۳).



تصویر ۳- نمای ظاهری ضایعه: توده ارغوانی رنگ و لوبوله

در بررسی پاتولوژی، فضاها عروقی دیلاته و سیستیک با دیواره ضخیم وجود داشت که با سلول‌های اندوتلیوم مسطح مفروش شده و حاوی سلول‌های خونی و در بعضی مناطق ترومبوز داخل عروقی بود. هم‌چنین استرومای پرسلول و کپسول اطراف دیده می‌شد که مشخصه همانژیوم کاورنوس می‌باشد (تصویر ۴).



تصویر ۴- نمای میکروپاتولوژی تومور: فضاها غاری محتوی سلول‌های خونی و دیواره‌های (سپتوم‌های) حاوی سلول‌های پری‌سیت و پوشش داخل آن‌ها مشتمل بر سلول‌های اندوتلیوم می‌باشد.

آن را از همانژیوم‌های کاورنوس زیرجلدی و کبد متمایز می‌کند. در بیمار ما و هم‌چنین سایر گزارش‌های قبلی، در همانژیوم کاورنوس پلک نیز کپسول وجود داشت<sup>۵</sup>. تفاوت بافت‌شناسی با توده‌های عمقی‌تر گزارش نشده است. در صورتی که تومور در قسمت‌های قدامی‌تر قرار گرفته باشد همانند بیمار مورد گزارش، وجود کپسول سبب می‌شود که جراحی و خارج کردن کامل تومور به راحتی انجام شود.

### نتیجه‌گیری

قسمت قدامی اربیت و پلک، مکان‌های شایعی برای بروز CH نیستند اما CH‌های این ناحیه به لحاظ مشخصات هیستوپاتولوژی مشابه CH‌های نواحی عمقی‌تر اربیت می‌باشند. اگرچه بروز CH در پلک نادر است اما می‌تواند در فهرست تشخیص افتراقی توده‌هایی با حدود مشخص پلک قرار گیرد.

تحتانی بدون درگیری دیگر چشمی و سیستمیک بود. علت تمایل همانژیوم کاورنوس اربیت به قسمت لاترال اینتراکونال اربیت، مشخص نیست. McNab و همکاران<sup>۴</sup> وجود شریان‌های (ارتریول‌های) کوچک بیش‌تر و کم‌تر بودن ساختارهای وریدی در این ناحیه را به عنوان علت مطرح کرده‌اند. اما هنوز در مورد منشأ CH تردید وجود دارد (آیا این ضایعه یک تومور عروقی خوش‌خیم است و یا یک مالفورماسیون عروقی). از طرفی بر مبنای تقسیم‌بندی انجمن بین‌المللی مطالعه ضایعات عروقی، همانژیوم کاورنوس اربیت در گروه ناهنجاری‌های وریدی طبقه‌بندی می‌شود<sup>۶</sup> و منشأ شریانی ندارد. لازم به ذکر است در بیمار ما هم توده تمایل به قسمت خارجی و تحتانی داشت.

وجود کپسول فشرده با حدود مشخص از جمله ویژگی‌های شاخص برای همانژیوم کاورنوس اربیت می‌باشد. Rootman و همکاران<sup>۴</sup> مطرح کردند که توانایی فیبروبلاستیک بالقوه در بافت‌های اطراف آن در اربیت سبب ایجاد این کپسول می‌شود و

### منابع

1. Rootman DB, Heran MK, Rootman J, et al. Cavernous venous malformations of the orbit (so-called cavernous haemangioma): a comprehensive evaluation of their clinical, imaging and histologic nature. *Br J Ophthalmol* 2014;98:880-888.
2. Rootman J, Heran MK, Graeb DA. Vascular malformations of the orbit: classification and the role of imaging in diagnosis and treatment strategies. *Ophthalmic Plas Recon Surg* 2014;30:91-104.
3. Yan J, Wu Z. Cavernous hemangioma of the orbit: analysis of 214 cases. *Orbit* 2004;23:33-40.
4. McNab AA, Selva D, Hardy TG, et al. The anatomical location and laterality of orbital cavernous haemangiomas. *Orbit* 2014;33:359-362.
5. Aribaba OT IO, Olowoyeye AO, Amusan OO. Ocular Adnexa Carvenous Hemagioma: Case Report. *Adv Ophthalmol Vis Syst* 2017;7:00244.
6. Hornblase A, Sabates WI. Eyelid and orbital cavernous hemangioma associated with keratoconus. *Am J Ophthalmol* 1980;89:396-400.
7. Wassef M, Blei F, Adams D, et al. Vascular anomalies classification: recommendations from the International Society for the Study of Vascular Anomalies. *Pediatrics* 2015;136:e203-e14.
8. Mulliken J, Glowacki J. Classification of pediatric vascular lesions. *Ophthalmic Plas Recon Surg* 1982;70:120.
9. Rootman J HM, Graeb DA. Vascular lesions of the orbit: classification and management. In: J R, editor. *Orbital Surgery: A Conceptual Approach*. 2nd ed. Philadelphia PA: Lippincott, Williams and Wilkins, 2013; 2013. p. 380-409.
10. McNab AA, Wright JE. Cavernous haemangiomas of the orbit. *Clinical & Experimental Ophthalmology* 1989;17:337-345.
11. Anand R, Deria K, Sharma P, et al. Extraconal cavernous hemangioma of orbit: A case report. *Indian J Radiol Imaging* 2008;18:310.
12. Yan J, Li Y. Unusual presentation of an orbital cavernous hemangioma. *J Craniofac Surg* 2014;25:e348-e9.
13. D'hermies F, Cherif N, Hurbli T, et al. Unusual preseptal location of an orbital cavernous hemangioma in African patient. *J Fr Ophthalmol* 2000;23:631-634.
14. Aymard PA, Langlois B, Putterman M, et al. Prise en charge des hémangiomes caverneux orbitaires – évaluation des voies d'abord chirurgicales : à propos de 43 cas. *J Fr Ophthalmol* 2013;36:820-829.
15. Rizvi S, Yousuf S, Maheshwari V, et al. Multiple cavernous haemangiomas of the the orbit and conjunctiva: A rare association. *J Surg Case Rep* 2012;2012:8.
16. Rootman DB, Rootman J, White VA. Comparative histology of orbital, hepatic and subcutaneous cavernous venous malformations. *Br J Ophthalmol* 2015;99:138-140.