

Bone Erosion as a Rare Presentation of Orbital Cavernous Hemanoma

Bagheri A, MD*; Shahraki K, MD

Ocular Tissue Engineering Research Center, Shahid Beheshti University of Medical Sciences, Tehran, Iran

* Corresponding author: abbasbagheri@yahoo.com

Report a rare case of orbital cavernous hemangioma with bone erosion and its management with review of literature. Cavernous Hemanoma is the most common vascular benign tumor of the orbit in adults. In this article, a case of Orbital Cavernous Hemanoma is introduced in a 28-year-old man. Because corrosion and bone destruction are the hallmark of malignant or metastatic tumors, it should be considered in benign cases such as Orbital Cavernous Hemanoma.

Keywords: Bone Erosion, Orbital Cavernous Hemanoma

- Bina J Ophthalmol 2018; 23 (3): 221-223.

گزارش یک مورد نادر همانژیوم کاورنوس اربیت با خوردگی استخوانی

دکتر عباس باقری^۱ و دکتر کورش شهرکی^۲

همانژیوم کاورنوس، شایع‌ترین تومور عروقی خوش‌خیم اربیت در بالغین است. در این مقاله یک مورد همانژیوم کاورنوس اربیت با خوردگی استخوانی در یک مرد ۲۸ ساله معرفی می‌شود. از آنجایی که خوردگی و تخریب استخوانی ویژگی تومورهای بدخیم یا متاستاتیک اربیت است باید در موارد خوش‌خیم مانند همانژیوم کاورنوس اربیت نیز آن را در نظر داشت.

کلمات کلیدی: همانژیوم کاورنوس اربیت - خوردگی استخوانی

- مجله چشم‌پزشکی بینا ۱۳۹۶؛ دوره ۲۳، شماره ۳: ۲۲۱-۲۲۳.

• پاسخ‌گو: دکتر عباس باقری (e-mail: abbasbagheri@yahoo.com)

۱- استاد - چشم‌پزشک - دانشگاه علوم پزشکی شهید بهشتی - تهران - ایران

۲- فلوشیپ اکولوپلاستیک - دانشگاه علوم پزشکی شهید بهشتی - تهران - ایران

تهران - پاسداران - بوستان نهم - خیابان پایدارفرد (خیابان امیر ابراهیمی) - پلاک ۲۳ - مرکز تحقیقات مهندسی بافت چشم

مقدمه

همانژیوم کاورنوس، شایع‌ترین تومور عروقی خوش‌خیم اربیت در بالغین است که بیش‌تر در دهه سوم و چهارم زندگی بروز می‌کند^۱. پروپتوز آهسته پیش‌رونده و بدون درد یک‌طرفه، تظاهر معمول همانژیوم کاورنوس می‌باشد. به علت ماهیت خوش‌خیم و سیر بالینی رشد تومور، ضایعه گرد تا بیضی با حدود مشخص و یکنواخت (هموژن) در فضای داخل یا خارج مخروط عضلانی، شایع‌ترین یافته در تصویربرداری‌های اربیت این بیماران می‌باشد^{۱-۳}. خوردگی استخوانی در CT اسکن معمولاً یافته

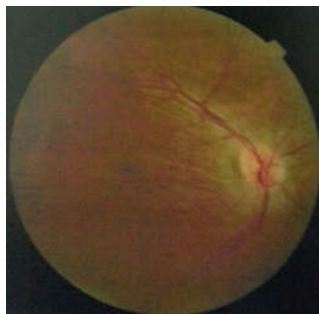
مطرح‌کننده ضایعات بدخیم در اربیت است. در همانژیوم کاورنوس اربیت، expansion حدقه در موارد طول کشیده و بزرگ دیده می‌شود اما خوردگی استخوانی یافته‌ای بسیار نادر است^{۳-۵}. در این مقاله یک مورد همانژیوم کاورنوس اربیت با خوردگی هم‌زمان با expansion استخوانی در یک مرد ۲۸ ساله معرفی می‌شود.

معرفی بیمار

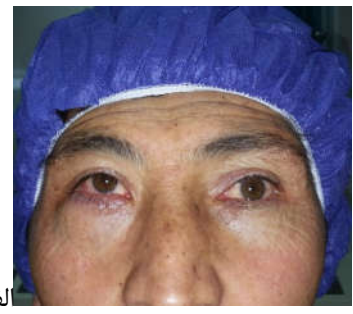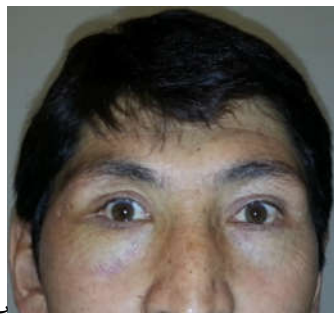
آقای ۲۸ ساله اهل افغانستان و ساکن ایران با شکایت بیرون‌زدگی تدریجی چشم راست و کاهش دید از دو سال قبل

محوری (آگزیکال) و کورونال، یک توده واحد با حدود مشخص به اندازه تقریباً دو برابر حجم گلوب در ناحیه اکستراکونال چشم راست در بخش تحتانی خارجی بین عضله راست خارجی و راست تحتانی و دیواره خارجی اربیت با اثر فشاری روی گلوب مشاهده شد. تومور سبب اتساع (expansion) اربیت سمت راست شده بود و هم‌چنین خوردگی دیواره‌های خارجی و تحتانی اربیت نیز مشهود بود (تصویر ۳). با توجه به اختلال حدت بینایی و دید رنگ، بیمار کاندید جراحی اربیتوتومی جهت خارج کردن تومور شد. تومور تحت بیهوشی عمومی با برش زیر ابرو و گسترش به لترال و پس از برداشتن دیواره خارجی اربیت با تکنیک ماساژ انگشتی و بدون عارضه، خارج شد. در بررسی پاتولوژی، همانژیوم کاورنوس اربیت تایید گردید. پی‌گیری بیمار به مدت سه ماه نشانگر بهبود محدودیت حرکتی و بهتر شدن دید رنگ بود و دوران پس از عمل، بدون عارضه سپری شد (تصویر ۱B).

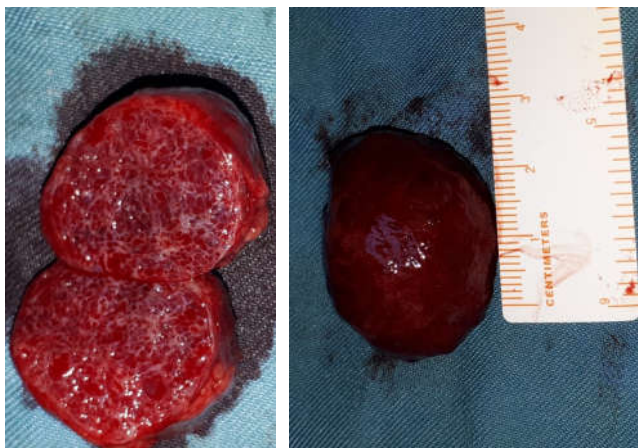
مراجعه نمود. وی سابقه بیماری طبی، ضربه و یا جراحی قبلی را ذکر نمی‌کرد. در معاینه سیستمیک، نکته غیرطبیعی وجود نداشت. دید اصلاح‌شده بیمار در چشم راست چهاردهم و چشم چپ دهم بود. مارکوس‌گان بیمار اندکی مثبت بود اما اختلال دید رنگ با تست ایشی‌هارا در چشم راست مشاهده شد که به صورت ۴/۱۴ بود. در معاینه بخش‌های خارجی، در چشم راست مختصری هایپرگلوبوس دیده شد و حرکات چشم راست به خارج و پایین محدودیت داشت. (تصویر A) در اگزوفتالموتری چشم راست، شش میلی‌متر پروپتوز همراه با چهار میلی‌متر هایپرگلوبوس دیده شد. فشار هر دو چشم طبیعی بود (هر دو چشم ۱۲ میلی‌متر جیوه) و در معاینه اتاق قدامی دو چشم، نکته غیرطبیعی مشاهده نگردید. در معاینه اتاق خلفی چشم راست، چین‌های کوروپیدال در ناحیه پل خلفی و پرخونی (هایپرمی) دیسک اپتیک دیده شد (تصویر ۲). در CT اسکن اربیتال در نمای



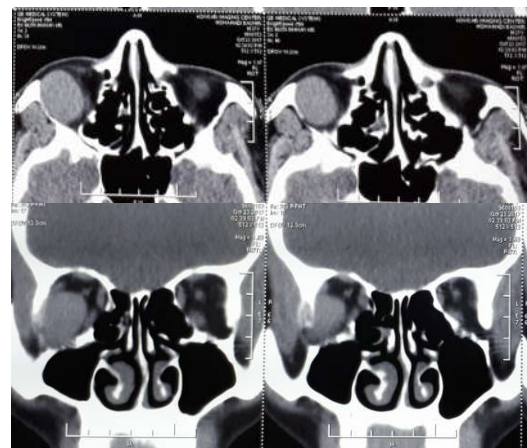
تصویر ۲- نمای فوندوس چشم راست بیمار که نشان‌دهنده چین‌های کوروپیدال در ناحیه پل خلفی است.



تصویر ۱- عکس قبل از جراحی (A) و بعد عمل جراحی (B)



تصویر ۴- توده عروقی خارج شده مطرح‌کننده همانژیوم کاورنوس اربیت که در بررسی پاتولوژی تایید شد.



تصویر ۳- نمای آگزیکال و کورونال CT اسکن اربیت: توده یکنواخت اکستراکونال اربیت راست در قسمت تحتانی خارجی اربیت همراه با خوردگی دیواره خارجی و دیواره تحتانی

بحث

همانژیوم کاورنوس شایع‌ترین تومور عروقی اولیه اربیت در بالغین است. بیرون‌زدگی چشم (پروپتوز)، کاهش دید و دوبینی شایع‌ترین تظاهرات بیماری می‌باشند^۱. در CT اسکن اربیت، یک ضایعه یکنواخت و همگن با حدود مشخص همراه با کنتراست enhancement (افزایش کنتراست) مشاهده می‌شود. بزرگ‌شدگی حدقه در موارد خیلی وسیع وجود دارد اما خوردگی استخوانی یافته معمولی در CT اسکن بیماران با همانژیوم کاورنوس اربیت نمی‌باشد^{۳-۵}.

شایع‌ترین تومورهای خوش‌خیم اربیت که موجب خوردگی استخوانی می‌شوند شامل کیست درموئید، دیسپلازی فیبروس، گرانومای ایوزینوفیلیک ایزوله اربیت، لیومیوم و همانژیوم‌های داخل استخوانی (اینترا اوسیوس) اولیه و به ندرت میوفیروما، تومورهای فیبروس solitary و همانژیوپرسیتوما می‌باشند^۶. در بررسی که توسط Yan و همکاران^۷ در یک مرکز چشم‌پزشکی ارجاعی در چین صورت گرفت، از میان ۲۱۴ بیمار با همانژیوم کاورنوس اربیتال هیچ موردی همراه با خوردگی

استخوانی دیده نشد. در یک گزارش در سال ۲۰۰۶ همین پژوهشگران، یک آقای چینی ۴۳ ساله با سابقه ۱۳ ساله با کاهش دید تدریجی و پروپتوز همراه با خوردگی دیواره‌های خارجی و فوقانی اربیت معرفی گردید^۴.

مورد دیگری از همانژیوم کاورنوس اربیت هم در یک آقای ۲۹ ساله با سابقه سه ساله بیرون‌زدگی چشم توسط Ma'luf و همکاران^۳ در سال ۲۰۰۰ گزارش گردید که همراه با بزرگی حدقه و خوردگی دیواره خارجی اربیت بود.

بیمار ما، یک آقای ۲۸ ساله با سابقه پروپتوز و کاهش دید تدریجی از دو سال قبل بود که در CT اسکن، خوردگی دیواره خارجی اربیت داشت و در بررسی پاتولوژی تشخیص همانژیوم کاورنوس اربیت تایید گردید.

نتیجه‌گیری

از آنجایی که خوردگی و تخریب استخوانی ویژگی تومورهای بدخیم یا متاستاتیک اربیت است باید در موارد خوش‌خیمی مانند همانژیوم کاورنوس اربیت نیز این تشخیص را در نظر داشت.

منابع

- Henderson JW, Farrow GM, Garrity JA. Clinical course of an incompletely removed cavernous hemangioma. *Ophthalmology* 1990;97:625-628.
- Kim HJ, Kim JH, Kim JH, et al. Bone erosion caused by sinonasal cavernous hemangioma: CT findings in two patients. *AJNR* 1995;16:1176-1178.
- Ma'luf, RN, Khoury NJ, Hadi UM. Bone erosion caused by orbital cavernous hemangioma. *Ann Ophthalmol* 2000;32:142-143.
- Yan J, Li Y, Wu Z. Orbital cavernous hemangioma with bone erosion. *Graefe's Arch Clin Exp Ophthalmol* 2006;244:1534-1535.
- Konrad R Koch, Mario Matthaei, Stefan J Grau, et al. Benign orbital angiomatous tumors with intracranial extension. *Eur J Med Res* 2015;20:63.
- Yan J, Zhou S, Li Y. Benign orbital tumors with bone destruction in children. *PLoS One* 2012;7:e32111.
- Yan J, Wu Z. Cavernous hemangioma of the orbit: Analysis of 214 cases. *Orbit* 2004;23:33-40.