

Bilateral Brown Syndrome with Sequential Presentations with a 4-Years Interval

Bagheri A, MD; Gozin M, MD*; Abbasnia E, MD

Ocular Tissue Engineering Research Center, Shahid Beheshti University of Medical Sciences, Tehran, Iran

* Corresponding Author: drmhgozin@gmail.com

Purpose: Brown syndrome is characterized by limitation of the elevation when the eye is in adduction. Both congenital and acquired cases, as well as constant or intermittent have been reported; it is bilateral in 10% of cases. Bilateral cases may occur simultaneously in most cases or sequentially in rare cases. Herein, we report a patient with a bilateral brown syndrome, who was diagnosed to be congenital in one eye and sequentially presented in the other eye.

Case Report: A 4-year-old patient presented to Labbafinejad medical center with head tilt and strabismus since his childhood. In his examination, he had 30 PD hypotropia in the primary position and the same amount of esotropia accompanied by limitation of elevation in adduction in the left eye. The patient underwent two surgeries with a 3-year interval, including adhesion band release in superior oblique muscle and SO elongation and recession and resection of both horizontal recti. Nine months later, the patient presented with the complaint of strabismus in the fellow eye. In the ocular examination, the right eye had a limitation of elevation in the adduction. While the right eye was the fixator eye, hypertropia of the left eye in the primary position was evident at this stage. The patient was diagnosed to have acquired brown syndrome of the right eye. He underwent systemic work-ups, including rheumatologic consult and orbital and paranasal CT scan for sinusitis. All work-ups revealed negative results. After 5 months, the patient underwent two sequential surgeries on SO tendon for the correction of severe hypotropia including SO elongation and tenotomy, which resulted in acceptable residual hypertropia and esotropia in the left eye with no limitation in any direction.

Conclusion: In this study, we reported a rare case of Brown syndrome with the congenital presentation in the first eye and idiopathic acquired type in the second eye after an 8-year delay. This bilateral sequential type has been reported rarely and we assume it may be the result of an anatomical anomaly in SO tendon and trochlea.

Keywords: Acquired, Brown Syndrome, Congenital, Incomitant Strabismus

- Bina J Ophthalmol 2020; 25 (3): 289-293.

گزارش یک مورد سندرم براون دوطرفه با تظاهر مادرزادی در یک طرف و تظاهر اکتسابی در طرف مقابل با فاصله زمانی ۴ ساله

دکتر عباس باقری^۱، دکتر محمد گزین^{۲*} و دکتر احسان عباس‌نیا^۲

هدف: این سندرم با محدودیت در نگاه به سمت بالا، زمانی که چشم در اداکشن قرار دارد مشخص می‌شود. سندرم براون به انواع مادرزادی و اکتسابی و همین طور ثابت و یا متناوب تقسیم‌بندی می‌شود و در ۱۰ درصد موارد دوطرفه می‌باشد. موارد دوطرفه، ممکن است در غالب موارد، به صورت هم‌زمان و یا در موارد نادر، به صورت متوالی تظاهر پیدا کند. در این مطالعه، ما بیماری را گزارش می‌کنیم که دارای سندرم براون به صورت شدید و دوطرفه می‌باشد. تظاهر این سندرم در چشم دوم بیمار به صورت متوالی و پس از انجام عمل جراحی در چشم اول بود.

معرفی بیمار: بیمار ۴ ساله با شکایت موقعیت غیرطبیعی سر به سمت راست و انحراف چشم تقریباً از زمان تولد، به درمانگاه

استرابیسم لبافی‌نژاد (توسط والدین) مراجعه نمود. در نگاه روبه رو، بیمار هایپوتروپی ۳۰ پریسم‌دیوپتر در چشم سمت چپ به همراه ایزوتروپی ۳۰ پریسم‌دیوپتر و محدودیت حرکت در نگاه به بالا به خصوص در ادداکشن و نگاه به سمت بالا داشت. بیمار با تشخیص سندرم براون مادرزادی، تحت دو نوبت عمل جراحی آزاد کردن Adhesion Band در عضله مایل فوقانی و به فاصله ۳ سال و بلند کردن تاندون این عضله به همراه رسشن و رزکشن عضلات راست افقی قرار گرفت. پس از ۹ ماه، بیمار با شکایت انحراف و محدودیت حرکت در چشم مقابل مراجعه نمود. در این مقطع، در چشم راست محدودیت حرکت در نگاه به بالا و چپ و هایپرتروپی در چشم چپ زمانی که چشم راست، فیکساتور بود، مشهود بود. برای بیمار با تشخیص براون اکتسابی مشاوره روماتولوژی و گوش و حلق و بینی از نظر بیماری‌های روماتولوژی و سینوس درخواست شد که نتایج آن‌ها منفی بودند. پس از ۵ ماه پی‌گیری و عدم مشاهده شواهد بهبودی، بیمار تحت عمل جراحی بلند کردن تاندون عضله فوقانی راست قرار گرفت که به دلیل باقی ماندن موقعیت غیرطبیعی سر، عمل جراحی دوم تنوتومی عضله مایل فوقانی انجام شد. نتیجه نهایی جراحی‌های بیمار، هایپرتروپی و ایزوتروپی مختصر در چشم چپ، در حد قابل قبول و بدون هیچ محدودیت حرکت بود.

نتیجه‌گیری: در این مطالعه، ما بیماری را گزارش نمودیم که به صورت دوطرفه دارای سندرم براون با درجه شدید بوده است. نکته جالب این بیمار، این است که سندرم براون در چشم دوم با تاخیر ۸ ساله نسبت به چشم اول تظاهر پیدا کرد و سندرم براون در یک چشم بیمار، به صورت مادرزادی و در چشم دیگر به صورت اکتسابی بروز پیدا کرده است. با توجه به عدم وجود علت اکتسابی در تظاهر بیماری در چشم دوم بیمار، این احتمال وجود دارد که یک اختلال آناومیک در تاندون عضله ی SO و یا در موقعیت تروکلئا، در هر دو چشم وجود داشته است که در چشم اول، خود را به صورت مادرزادی نشان داده است و در چشم دوم پس از گذشت زمان، منجر به ایجاد تظاهرات بیماری شده است.

کلمات کلیدی: اکتسابی- انحراف چشم- سندرم براون- مادرزادی

• مجله چشم‌پزشکی بینا ۱۳۹۹؛ دوره ۲۵، شماره ۳: ۲۸۹-۲۹۳.

• پاسخ‌گو: دکتر محمد گزین (e-mail: drmhgdzoin@gmail.com)

۱- استاد- چشم‌پزشک- دانشگاه علوم پزشکی شهید بهشتی- تهران- ایران

۲- چشم‌پزشک- فلوشیپ استرابیسم- دانشگاه علوم پزشکی شهید بهشتی- تهران- ایران

تهران- پاسداران- بوستان نهم- خیابان پایدارفرد (خیابان امیر ابراهیمی)- پلاک ۲۳- مرکز تحقیقات مهندسی بافت چشم

مقدمه

سندرم براون برای اولین بار در سال ۱۹۵۰، توسط Harold Whaley Brown به عنوان "سندرم غلاف عضله مایل فوقانی" گزارش شد. این سندرم با محدودیت در نگاه به سمت بالا، زمانی که چشم در ادداکشن قرار دارد مشخص می‌شود. در گزارش‌های اولیه، تصور می‌شد که علت سندرم براون، کوتاه شدن غلاف عضله مایل فوقانی در زمینه فلج عضله مایل تحتانی باشد. در حالی که، در نظریه قابل قبول کنونی، نقشی برای عضله مایل تحتانی در نظر گرفته نمی‌شود.^۱

سندرم براون به انواع مادرزادی و اکتسابی و همین‌طور ثابت و یا متناوب تقسیم‌بندی می‌شود. در بیش‌تر موارد، سندرم براون مادرزادی دارای تظاهرات ثابت است و احتمالاً کم‌تر خود به خود بهبود می‌یابد. ممکن است جهت درمان، نیاز به مداخله جراحی باشد. بیشتر موارد سندرم براون اکتسابی، متناوب هستند و

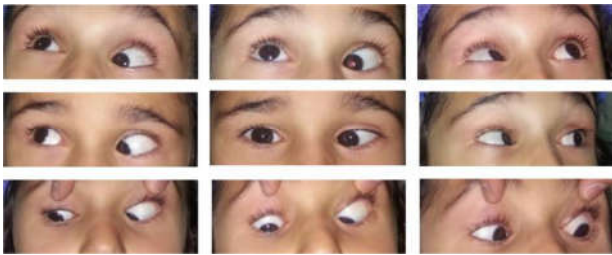
احتمال بهبود خودبه‌خود در آن‌ها بیش‌تر است.^۲

تظاهرات این سندرم، به سه صورت خفیف، متوسط و شدید می‌باشد. در موارد خفیف در وضعیت (پوزیشن) اولیه، انحرافی دیده نمی‌شود و تنها محدودیت در نگاه به بالا در زمانی است که چشم در ادداکشن می‌باشد. در موارد متوسط در ادداکشن، علاوه بر محدودیت در نگاه به بالا، هایپوتروپی نیز دیده می‌شود و در موارد شدید، در وضعیت (پوزیشن) اولیه نیز، هایپوتروپی در چشم درگیر وجود دارد.^۳

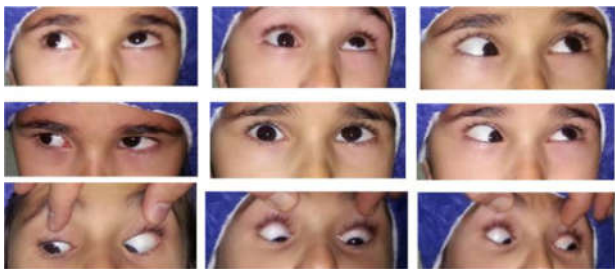این سندرم، در ۱۰ درصد موارد دوطرفه می‌باشد. موارد دوطرفه، ممکن است در غالب موارد به صورت هم‌زمان و یا در موارد نادر به صورت متوالی تظاهر پیدا کند.^۴ تظاهر دوطرفه بیماری ممکن است به صورت غیرقرینه باشد که در ابتدا متوجه وجود آن در چشم دوم نخواهیم شد.

در این مطالعه، بیماری گزارش می‌شود که دارای سندرم براون

بیمار، ۹ ماه بعد از عمل جراحی دوم چشم سمت چپ، بیمار از انحراف در چشم سمت راست و موقعیت غیر طبیعی سر به صورت کج گرفتن به سمت چپ شکایت داشت. در معاینات این مقطع، در نگاه به روبه‌رو، هایپرتروپی در چشم سمت چپ، (چشم راست فیکساتور می‌باشد) مشاهده می‌شد (تصویر ۲). در نگاه به سمت چپ، چشم سمت راست دچار هایپوتروپی بود. در نگاه به بالا و چپ، محدودیت در چشم سمت راست (گرید ۳) دیده می‌شود که نشان‌دهنده سندرم براون اکتسابی شدید در چشم سمت راست بیمار بود. نتیجه آزمون Forced Duction در چشم راست نیز نشان دهنده محدودیت در نگاه به سمت بالا و داخل بود.



تصویر ۱- قبل از عمل اول در چشم سمت چپ بیمار. در نگاه به روبه‌رو، هایپوتروپی و ایزوتروپی در چشم سمت چپ مشهود است. در چشم چپ در نگاه‌های به سمت راست و بالا و راست محدودیت حرکت دیده می‌شود که بیش‌ترین محدودیت حرکت در نگاه به بالا و راست در چشم چپ دیده می‌شود. (درجه ۳)



تصویر ۲- قبل از عمل دوم در چشم سمت راست بیمار. در نگاه به روبه‌رو در حالی که چشم سمت راست، فیکساتور می‌باشد، در چشم سمت چپ هایپرتروپی دیده می‌شود. در نگاه به سمت چپ و بالا بیش‌ترین محدودیت حرکت در چشم راست دیده می‌شود به گونه‌ای که در این جهت، چشم راست دارای هایپوتروپی می‌باشد.

نظر به به دوطرفه بودن سندرم براون در این بیمار و با توجه به براون اکتسابی، برای بیمار مشاوره روماتولوژی انجام شد. بررسی‌های سیستمیک جهت رد سندرم‌های روماتولوژی مانند آرتریت روماتوئید ایدیوپاتیک جوانان (JIA) صورت گرفت که نتایج آن منفی بود. برای بیمار جهت رد نمودن سینوزیت و بیماری‌های سینوسی، CT اسکن از اربیت و سینوس‌های پاراناژال انجام شد که

به صورت شدید و دوطرفه می‌باشد. تظاهر این سندرم در چشم دوم بیمار به صورت متوالی و پس از انجام عمل جراحی در چشم اول بود.

معرفی بیمار

بیمار در زمان مراجعه به درمانگاه استرابیسم بیمارستان لبافی نژاد، ۴ ساله بود. با شکایت موقعیت غیرطبیعی سر به صورت کج کردن به سمت راست و انحراف چشم تقریباً از زمان تولد، توسط والدین مراجعه نمود. در زمان مراجعه اول در معاینات، موقعیت غیرطبیعی سر به سمت راست مشهود بود. وی در بدو مراجعه، همکاری لازم برای ارزیابی دید توسط چارت اسنلن را نداشت. فیکساتور بیمار در هر دو چشم مرکزی و ثابت بود. رفرکشن بیمار در چشم راست $140 \times -2/50 - 2/50 +$ و در چشم چپ، $20 \times 2/00 - 3/50 +$ بود. معاینه اتافک قدامی و خلفی و فشار چشم طبیعی بود. در نگاه روبه‌رو، بیمار ۳۰ پریسم‌دیوپتر هایپوتروپی در چشم سمت چپ به همراه ایزوتروپی ۳۰ پریسم‌دیوپتر داشت. در معاینه حرکات، چشم سمت چپ در اداکشن و نگاه به سمت بالا، بیشترین محدودیت (گرید ۳) را داشت. در نگاه به بالا نیز محدودیت با میزان کم‌تر مشهود بود. در اداکشن چشم سمت چپ دچار هایپوتروپی، بیش‌تر از میزان نگاه روبه‌رو، بود. در آزمون Forced Duction نیز وجود محدودیت در عضله مایل فوقانی تایید شد که همه این موارد نشان‌دهنده وجود سندرم براون مادرزادی با درجه شدید در چشم چپ بود (تصویر ۱) با توجه به موقعیت غیرطبیعی سر و وجود انحراف در نگاه روبه‌رو، برای بیمار عمل جراحی آزاد کردن Adhesion Band در عضله مایل فوقانی، انجام شد. پس از عمل جراحی، موقعیت غیرطبیعی سر بیمار و هایپوتروپی کاهش پیدا کرد ولی به کلی از بین نرفت. سه سال بعد بیمار دوباره به دلیل افزایش موقعیت غیرطبیعی سر و باقی‌ماندن انحراف به داخل و پایین چشم چپ، تحت عمل جراحی بلند کردن تاندون عضله مایل فوقانی و ۶ میلی‌متر رسشن عضله راست داخلی و ۷ میلی‌متر رزکشن عضله راست خارجی (عمل R&R) در چشم چپ قرار گرفت.

در این مقطع، دید بیمار در چشم راست با اصلاح $140 \times 2/50 - 2/50 +$ با استفاده از چارت اسنلن، $20/20$ و در چشم سمت چپ با اصلاح $20 \times 1/75 - 2/75 + 20/25$ بود. هایپوتروپی بیمار به صورت کامل برطرف شده بود. ایزوفوریا در چشم سمت چپ و مختصری موقعیت غیرطبیعی سر برای بیمار باقی مانده بود که برای عمل جراحی بیمار نتیجه قابل قبول بود. در پی‌گیری‌های

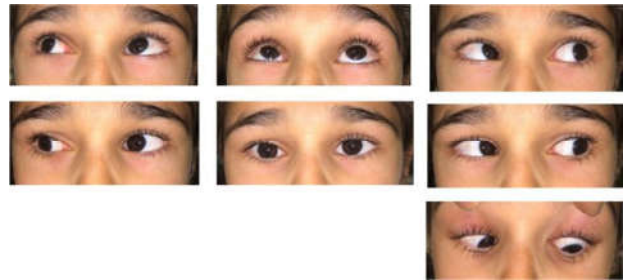
نتایج آن نشان‌دهنده بیماری سینوس نبود.

بیمار با توجه به موقعیت غیرطبیعی سر در این مقطع و عدم شواهد بهبودی خودبه‌خود پس از ۵ ماه پی‌گیری، تحت عمل جراحی بلند کردن تاندون عضله مایل فوقانی در چشم سمت راست قرار گرفت.

بیمار سه ماه پس از عمل جراحی اول در چشم راست، به دلیل باقی ماندن محدودیت در چشم سمت راست و موقعیت غیرطبیعی سر، تحت عمل جراحی قطع تاندون از قسمت نازل تاندون (SO tenotomy) در چشم راست قرار گرفت.

پس از عمل جراحی دوم، بیمار در نگاه به روبه‌رو انحرافی نداشت. محدودیت حرکات در نگاه به سمت بالا در موقعیت اداکشن، در هر دو چشم قابل قبول می‌باشد (تصویر ۳).

پس از عمل دوم و پی‌گیری ۶ ماهه بعد از عمل، هم‌چنان نتیجه بعد از عمل ثابت باقی ماند و شواهدی از بیماری سیستمیک در بیمار دیده نشد.



تصویر ۳- آخرین وضعیت بیمار. در نگاه به روبه‌رو مختصری هایپرتروپی و ایزوتروپی باقی مانده در چشم چپ مشاهده می‌شود. محدودیت حرکت در هیچ یک از چشم‌های بیمار قابل ملاحظه نمی‌باشد.

بحث

در این مطالعه، ما بیماری را که به صورت دوطرفه دارای سندرم براون با درجه شدید بود، گزارش نمودیم. نکته جالب، این است که سندرم براون در چشم دوم با تاخیر ۸ ساله نسبت به چشم اول تظاهر پیدا کرد. سندرم براون در یک چشم بیمار، به صورت مادرزادی و در چشم دیگر به صورت اکتسابی بروز کرده بود. در زمان معاینه اول بیمار، همان‌طور که در تصاویر قبل از عمل بیمار نیز مشهود است، هیچ علامتی از محدودیت حرکت در چشم غیردرگیر بیمار وجود نداشت. این یافته، وجود این سندرم در بدو مراجعه به صورت خفیف و پیشرفت آن طی ۴ سال‌های آینده را رد می‌کند و این احتمال بیش‌تر مطرح است که در چشم دوم، سندرم براون به صورت اکتسابی ایجاد شده است. در بررسی‌های بیمار، بیماری سیستمیک از جمله انواع آرتريت و یا

بیماری‌های موضعی مانند شواهد التهاب تروکلتا و یا التهاب سینوس که به صورت ثانویه به آن‌ها سندرم براون ایجاد شده باشد، یافت نشد که موید این است سندرم براون در این بیمار، ایدیوپاتیک می‌باشد.

Kraft و همکاران^۴، ۵ بیمار را گزارش نمودند که مشابه بیمار ما، در تمامی آن‌ها سندرم براون به صورت دوطرفه و با فاصله زمانی ۲ تا ۸ سال نسبت به چشم اول، مشاهده شده بود. در تمام بیماران گزارش شده نیز سندرم براون در یک چشم به صورت مادرزادی و در چشم دیگر به صورت اکتسابی مشاهده شد. بیماران این گزارش، پاسخ مناسبی به درمان جراحی نشان دادند و در هیچ یک از آن‌ها در پی‌گیری‌های پس از عمل، شواهد بیماری‌های سیستمیک یافت نشد.

Osigian و همکاران^۵ نیز بیماری را گزارش کردند که مشابه بیمار ما، در یک چشم دچار سندرم براون مادرزادی تشخیص داده شده در ۶ ماهگی بود و سندرم براون اکتسابی در ۵ سالگی بدون سابقه‌ای از ضربه، جراحی و بیماری در چشم دوم تظاهر یافت.

دو بیمار مشابه دیگر نیز توسط Sakeroglou^۶ و Alghathani^۷ گزارش شدند که به شیوه‌های مختلفی تحت عمل جراحی بر روی عضله SO قرار گرفته بودند و نتیجه پس از جراحی رضایت‌بخش بود^{۶،۷}.

در خصوص سازوکار ایجاد سندرم براون، نظریه‌های مختلفی وجود دارد که در حال حاضر، مورد قبول‌ترین نظریه، وجود یک ناهنجاری در تاندون عضله SO و تروکلتا می‌باشد که منجر به ایجاد محدودیت در محدوده حرکتی عضله IO می‌شود. سندرم براون در نزدیک به ده درصد موارد به صورت دوطرفه و غالب این موارد به صورت هم‌زمان گزارش شده است.

با توجه به عدم وجود علت اکتسابی در تظاهر بیماری در چشم دوم بیمار، این احتمال وجود دارد که یک اختلال آناتومیک در تاندون عضله SO و یا در موقعیت تروکلتا در هر دو چشم وجود داشته که در چشم اول، خود را به صورت مادرزادی نشان داده و در چشم دوم با گذشت زمان، منجر به ایجاد تظاهرات بیماری شده است.^۸

با توجه به این که تظاهر بیماری در هر دو چشم بیمار به صورت شدید بوده و هر دو چشم به دو نوبت جراحی برای اصلاح محدودیت نیاز داشتند، می‌توان در هر دو چشم وجود یک اختلال آناتومیک را متصور شد. براساس این فرضیه و با توجه به عدم شناخت کامل سازوکار سندرم براون، ما توصیه می‌کنیم که بیماران در صورتی که در چشم دوم دچار سندرم براون شدند،

نتیجه گیری

ما تظاهر متوالی و با تاخیر را در یک بیمار مبتلا به سندرم براون مادرزادی گزارش نمودیم که در چشم دوم به صورت اکتسابی و ایدیوپاتیک خود را نشان داده بود.

تحت تصویربرداری دقیق آناتومیک توسط MRI از تاندون عضله قرار گیرند تا شاید به شناخت بهتر این ناهنجاری آناتومیکی کمک کند.

منابع

1. Von Noorden GK, Olivier P. Superior oblique tenectomy in Brown's syndrome. *Ophthalmology* 1982;89:303-9.
2. Wright KW. Brown's syndrome: diagnosis and management. *Transactions of the American Ophthalmological Society* 1999;97:1023.
3. Wilson ME, Eustis Jr HS, Parks MM. Brown's syndrome. *Survey of Ophthalmology* 1989;34:153-72.
4. Kraft SP, Nabi NU, Wilson ME, et al. Bilateral idiopathic Brown's syndrome with delayed onset in the second eye. *JAAPOS* 2000;4:158-63.
5. Osigian CJ, Cavuoto KM, Kothari N, et al. Sequential congenital and acquired presentation of bilateral Brown syndrome. *JAAPOS* 2017;21:238-e1.
6. Alqahtani S. Case Report: Idiopathic Bilateral Sequential Brown Syndrome. *JAAPOS* 2018: 201-3.
7. Şekeroğlu HT, Türkçüoğlu P, Sanaç AŞ, et al. Sequential presentation of bilateral Brown syndrome. *JAAPOS* 2012;16:210-12.
8. Abrams MS. A new mechanism for Brown's syndrome. *J Pediat Ophthalmol Strabismus* 2009;46:115-7.