

A Case with Joubert's Syndrome and Alternating and Lateral Skew Deviations

Mirshahi R, MD; Akbari MR, MD; Mirmohammadsadeghi A, MD*

Tehran University of Medical Sciences, Tehran, Iran

* Corresponding Author: alsadeghi@yahoo.com

Purpose: To report a case of Joubert's syndrome with alternating skew deviation and lateral skew deviation.
Case report: A 18-year-old girl was referred with the chief complaint of abnormal eye movements since infancy. Some degree of oculomotor apraxia was revealed as the girl had difficulties in initiating horizontal saccades and subsequent head thrust. Periodic alternating vertical misalignment of eyes was also evident, known as alternating skew deviation. After 3 to 5 seconds, the vertical divergence of the eyes reversed direction. Gaze to either side also resulted in hypertropia of abducting eye, known as lateral skew deviation. MRI demonstrated hypoplasia of superior cerebellar vermis along molar tooth signs associated with Joubert syndrome.

Conclusion: This report shows that alternating skew deviation and lateral skew deviation can be manifestations of Joubert's syndrome.

Keywords: Alternating Skew Deviation, Joubert's Syndrome, Lateral Skew Deviation

- Bina J Ophthalmol 2020; 25 (3): 299-301.

گزارش یک مورد سندرم ژوبرت همراه با Alternating Skew Deviation و Lateral Skew Deviation

دکتر رضا میرشاهی^۱، دکتر محمدرضا اکبری^۲ و دکتر آرش میرمحمدصادقی^۳

هدف: گزارش یک بیمار مبتلا به سندرم ژوبرت همراه با Alternating Skew Deviation و Lateral Skew Deviation
معرفی بیمار: خانم ۱۸ ساله با شکایت انحراف چشمها از زمان تولد مراجعه نمود. عدم توانایی در شروع ساکاد افقی همراه با چرخش ناگهانی سر هنگام نگاه به طرفین (Head Thrust) مشخص بود. همچنین حرکات Vertical Divergence متناوب در چشمها مشهود بود و بعد از ۳ تا ۵ ثانیه این حرکت، معکوس می‌شد. (به این حرکات Alternating Skew Deviation گفته می‌شود). در نگاه به طرفین، چشم اداکتور به سمت بالا حرکت می‌کرد. (به این یافته Lateral Skew Deviation گفته می‌شود). در MRI به عمل آمده، هیپوپلازی قسمت فوقانی ورمیس مخچه همراه با منظره دندان مولار دیده شد.
نتیجه‌گیری: این گزارش می‌تواند تاییدی بر مقالات قبلی باشد که Alternating Skew Deviation و Lateral Skew Deviation از تظاهرات سندرم ژوبرت می‌باشند.

کلمات کلیدی: انحراف اریب لترال - انحراف اریب متناوب - سندرم ژوبرت

- مجله چشم‌پزشکی بینا ۱۳۹۹؛ دوره ۲۵، شماره ۳: ۲۹۹-۳۰۱.

• پاسخ‌گو: دکتر آرش میرمحمدصادقی (e-mail: a1sadeghi@yahoo.com)


۱- استادیار - چشم‌پزشک - دانشگاه علوم پزشکی ایران - تهران - ایران

۲- استادیار - چشم‌پزشک - دانشگاه علوم پزشکی تهران - تهران - ایران

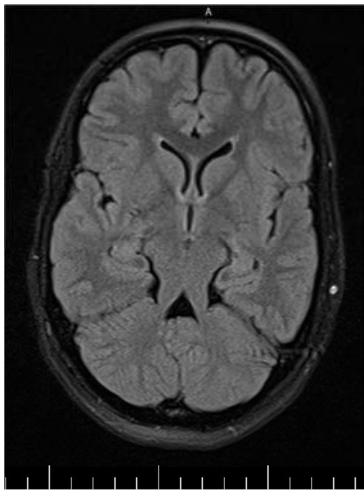
۳- دانشیار - چشم‌پزشک - دانشگاه علوم پزشکی تهران - تهران - ایران

تهران - میدان قزوین - بیمارستان فارابی

Deviation در اثر اختلال دوطرفه سیستم وستیبولار رخ می‌دهند.^۷ از علل مهم این علائم می‌توان مولتیپل اسکلروز، انفارکت میدبرین و خونریزی در ورمیس مخچه را نام برد.^۷ Alternating Skew Deviation ویژگی‌های بالینی مشترکی با نیستاگموس See-Saw دارد و برخی این دو را یک پدیده می‌دانند. چون سازوکار نورواناتومیکی برای ایجاد هر دو بیماری مشابه است.^۸



تصویر ۱- نمای Alternating Skew Deviation در چشم‌های بیمار



تصویر ۲- هیپوپلازی قسمت فوقانی ورمیس مخچه همراه با منظره دندان مولار

در سندرم ژوبرت علاوه بر درگیری ورمیس و پدانکل‌های فوقانی مخچه، درگیری مناطق مختلف ساقه مغز نیز گزارش شده است.^۹ Yachnis^۹ در اتوپسی این بیماران کاهش نورون‌های Reticular Formation و Basis Pontis و هیپوپلازی هسته زیتونی تحتانی و هسته عصب ۵ را گزارش نمود. درگیری وسیع ساقه مغز

مقدمه

سندرم ژوبرت تعدادی از ناهنجاری‌ها از جمله: تاخیر تکامل، دوره‌های قطع تنفس در نوزادی، هیپوتونی، آتاکسی و اختلالات حرکت چشمی را شامل می‌شود.^{۱،۲} بیماری کلیوی (نفرونوفتیزیس)، فیبروز کبد، تغییرات بخش رنگدانه‌ای شبکیه و پلی‌داکتیلی از سایر موارد همراه این سندرم می‌باشند.^۳ علامت شاخص این سندرم در MRI، علامت دندان مولار است که به دلیل عدم تقاطع پدانکل‌های فوقانی مخچه رخ می‌دهد.^۴

اختلالات حرکتی چشم که در این سندرم گزارش شده‌اند عبارتند از: آپراکسی اوکولوموتور مادرزادی، کاهش رفلکس‌های وستیبولو اوکولار، نیستاگموس see-saw، افتادگی پلک (پتوز) و استرابیسم.^{۵،۶} در این مقاله یک بیمار مبتلا به سندرم ژوبرت همراه با انواع خاصی از اختلالات حرکتی چشم به نام Alternating Skew Deviation و Lateral Skew Deviation معرفی می‌گردد.

معرفی بیمار

خانم ۱۸ ساله‌ای با شکایت انحراف چشم‌ها از زمان تولد به درمانگاه استرابیسم بیمارستان فارابی مراجعه نمود. وی سابقه‌ای از عقب‌افتادگی ذهنی و تحصیل در مدرسه استثنایی را ذکر کرد. در معاینه، دید بیمار در هر دو چشم ۲۰/۲۰ و واکنش مردمک‌ها به نور طبیعی بود. معاینات اسلیت‌لمپ و فوندوس طبیعی بود. در معاینه استرابیسم، عدم توانایی در شروع ساکاد افقی همراه با چرخش ناگهانی سر هنگام نگاه به طرفین (Head Thrust) مشهود بود. ساکادهای عمودی (ورتیکال) طبیعی بودند. در نگاه روبرو، نیستاگموس عمودی و چرخشی (Torsional) دیده می‌شد. علاوه بر این حرکات Vertical Divergence متناوب در چشم‌ها مشهود بود. به طور مثال، ابتدا چشم راست به بالا و چشم چپ به پایین حرکت می‌کرد و بعد از ۳ تا ۵ ثانیه این حرکت، معکوس می‌شد. یعنی چشم چپ به بالا و چشم راست به پایین حرکت می‌کرد. به این حرکات Alternating Skew Deviation گفته می‌شود (تصویر ۱). هم‌چنین در نگاه به طرفین، چشم ابداکتور به سمت بالا حرکت می‌کرد. به این یافته Lateral Skew Deviation گفته می‌شود.

در MRI به عمل آمده، هیپوپلازی قسمت فوقانی ورمیس مخچه همراه با منظره دندان مولار مشاهده گردید (تصویر ۲).

بحث

دو یافته Alternating Skew Deviation و Lateral Skew

علامت‌های تشخیصی سندرم ژوبرت ذکر نمودند.

نتیجه‌گیری

در بیمار معرفی‌شده، خصوصیات عقب‌ماندگی ذهنی و آپراکسی اوکولوموتور که در سندرم ژوبرت دیده می‌شود وجود داشت. علاوه بر این در MRI، هیپوپلازی قسمت فوقانی ورمیس مخچه همراه با منظره دندان مولار مشاهده گردید که شاخص (پاتوگنومیک) سندرم ژوبرت است. این بیمار می‌تواند تاییدی بر دو مقاله فوق باشد که Alternating Skew Deviation و Lateral Skew Deviation از تظاهرات سندرم ژوبرت می‌باشند.

در این بیماری می‌تواند درگیری دوطرفه سیستم وستیبولار و به دنبال آن ایجاد انواع Skew Deviation را توجیه کند.

تنها در دو مطالعه همراهی سندرم ژوبرت با Alternating Skew Deviation و Lateral Skew Deviation گزارش شده است^{۱۰، ۸}: Couch و همکاران^{۱۰} سه مورد سندرم ژوبرت را در یک فامیل بررسی کردند که دو مورد از آنها Alternating Skew Deviation و Lateral Skew Deviation داشته‌اند. Papanagnu و همکاران^۸ دو بیمار با سندرم ژوبرت و اختلال در حرکات چشمی گزارش نمودند که یکی از آنها Lateral Skew Deviation داشت. این نویسندگان Lateral Skew Deviation را به عنوان یکی از

منابع

1. Weiss AH, Doherty D, Parisi M, et al. Eye movement abnormalities in Joubert syndrome. *Invest Ophthalmol Vis Sci* 2009;50:4669-77.
2. Parisi MA. Clinical and molecular features of Joubert syndrome and related disorders. *Am J Med Genet C Semin Med Genet* 2009;151C:326-40.
3. Incecik F, Herguner MO, Altunbasak S, et al. Joubert syndrome: report of 11 cases. *Turk J Pediatr* 2012;54:605-11.
4. Byju N, Jose J, Saifudheen K, et al. Molar tooth sign with ataxia and see-saw nystagmus (Joubert syndrome). *Ann Indian Acad Neurol* 2011;14:62-3.
5. Brancati F, Dallapiccola B, Valente EM. Review Joubert Syndrome and related disorders. *Orphanet J Rare Dis* 2010;5:20-9.
6. Khan AO, Oystreck DT, Seidahmed MZ, et al. Ophthalmic features of Joubert syndrome. *Ophthalmology* 2008;115:2286-9.
7. Tsuda H, Nagamata M, Tanaka K. Alternating Skew Deviation due to Hemorrhage in the Cerebellar Vermis. *Internal Medicine* 2012;51:2793-6.
8. Papanagnu E, Klaehn LD, Bang GM, et al. Congenital ocular motor apraxia with wheel-rolling ocular torsion—a neurodiagnostic phenotype of Joubert syndrome. *Journal of American Association for Pediatric Ophthalmology and Strabismus* 2014;18:404-7.
9. Yachnis AT, Rorke LB. Neuropathology of Joubert syndrome. *Journal of child neurology* 1999;14:655-9.
10. Couch SM, Brodie SE, Leavitt JA, et al. Something to sink your teeth into. *Survey of Ophthalmology* 2011;56:544-9.