

Bilateral Disc Swelling and Exudative Retinal Detachment as Presenting Signs of Hypertensive Choroidopathy

Rahmani B, MD; Fekri S, MD*; Ahmadieh H, MD; Hassanpour K, MD

Ophthalmic Research Center, Shahid Beheshti University of Medical Sciences, Tehran, Iran

* Corresponding author: fekri22sahba@yahoo.com

Purpose: To report a case of hypertensive chorioretinopathy.

Case Report: A 31-year-old man was referred with the complaint of blurred vision and severe headache 1 month ago. Bilateral disc swelling and exudative retinal detachment, as well as scattered yellow lesions, were evident below the retina. Multiple lumbar punctures with the suspicion of idiopathic intracranial hypertension (IIH) and methyl prednisolone pulse therapy with the diagnosis of Vogt-Koyanagi-Harada (VKH) disease had been performed for him during the last month. A very high blood pressure (BP) was detected for the patient and his visual acuity and headache improved after urgent and intensive BP control.

Conclusion: Hypertensive chorioretinopathy may be misdiagnosed as IIH, ocular inflammation, or other disorders because of the overlap between the presenting signs, but it should be thought of as the first differential diagnosis due to its life-threatening nature.

Keywords: Exudative Retinal Detachment, Hypertensive Choroidopathy, Hypertensive Retinopathy, Idiopathic Intracranial Hypertension

- Bina J Ophthalmol 2020; 25 (3): 312-316.

تورم دوطرفه سر عصب بینایی به همراه جداولگی اگزوداتیو شبکیه به عنوان تظاهرات اولیه رتینوپاتی و کورویدوپاتی ناشی از پرفشاری خون

دکتر بهاران رحمانی^۱، دکتر صبا فکری^۲، دکتر حمید احمدیه^۳ و دکتر کیانا حسن‌پور^۴

هدف: معرفی یک بیمار با تشخیص رتینوپاتی و کورویدوپاتی ناشی از پرفشاری خون

معرفی بیمار: آقای ۳۱ ساله با شکایت تازی دید هر دو چشم به همراه سردرد شدید از یک ماه قبل مراجعه نمود. در معاینه تورم سر عصب بینایی هر دو چشم به همراه نواحی متعدد جداولگی اگزوداتیو شبکیه و ضایعات پراکنده زرد رنگ در زیر شبکیه مشهود بود. بیمار طی یک ماه گذشته ۳ بار با شک به افزایش ایدیوپاتیک فشار داخل جمجمه، تحت پونکسیون مایع مغزی- نخاعی قرار گرفته بود و در هفته اخیر نیز با شک به یوویت، پالس متیل پردنیزولون دریافت کرده بود. بیمار به دلیل فشارخون بالایی که در بررسی‌ها کشف شد با تشخیص رتینوپاتی و کورویدوپاتی ناشی از پرفشاری خون تحت درمان قرار گرفت و علائم چشمی و سردرد وی بهبود یافت.

نتیجه‌گیری: رتینوپاتی و کورویدوپاتی ناشی از پرفشاری خون از موارد اورژانس می‌باشد که تظاهرات اولیه آن ممکن است با تشخیص‌هایی مانند افزایش ایدیوپاتیک فشار داخل جمجمه و التهاب داخل چشمی مشابهت داشته باشد ولی در چنین مواردی با توجه به خطیر بودن بیماری باید همیشه به عنوان اولین و مهم‌ترین تشخیص افتراقی در نظر گرفته شود.

کلمات کلیدی: افزایش ایدیوپاتیک فشار داخل مغزی- جداولگی اگزوداتیو شبکیه- رتینوپاتی ناشی از پرفشاری خون- کورویدوپاتی ناشی از پرفشاری خون- یوویت

• مجله چشم‌پزشکی بینا ۱۳۹۹؛ دوره ۲۵، شماره ۳: ۳۱۶-۳۱۲.

• پاسخ گو: دکتر صهبا فکری (e-mail: fekri22sahba@yahoo.com)

۱- دستیار چشم پزشکی - دانشگاه علوم پزشکی شهید بهشتی - تهران - ایران

۲- استادیار - چشم پزشکی - دانشگاه علوم پزشکی شهید بهشتی - تهران - ایران

۳- استاد - چشم پزشکی - دانشگاه علوم پزشکی شهید بهشتی - تهران - ایران

تهران - پاسداران - بوستان نهم - خیابان پایدارفرد (خیابان امیر ابراهیمی) - پلاک ۲۳ - مرکز تحقیقات چشم

مقدمه

بیماری پرفشاری خون، که در آن افزایش پاتولوژیک و مداوم فشار شریانی به همراه افزایش مقاومت محیطی در عروق وجود دارد، می‌تواند با ضایعات عروقی در مغز، قلب، کلیه‌ها و چشم همراه باشد. فشارخون بالای شریانی به طور اختصاصی در چشم، ممکن است باعث ایجاد تغییراتی در شبکیه، کوروئید و عصب بینایی شود.^۱

افزایش فشارخون سیستمیک باعث انسداد شریانی و اختلالات کانونی و گسترده در عروق شبکیه می‌شوند که احتمالاً با واسطه اختلال در خودتنظیمی (اتورگولاسیون) همراه است. وجود فشارخون بالا و کنترل نشده در طولانی مدت می‌تواند با از بین بردن سد داخلی خونی - شبکیه‌ای، باعث خارج شدن پلاسما و گلبول‌های قرمز از عروق به داخل شبکیه شود.^۲ در اغلب این موارد، خونریزی شبکیه به صورت شعله شمعی، رسوب چربی داخل شبکیه‌ای و در موارد شدید، رسوب آگزودای داخل شبکیه‌ای در ناحیه ماکولا به شکل ستاره‌ای قابل مشاهده است. علاوه بر تاثیرات در عروق شبکیه، هنگامی که رگ‌های کوروئید به شدت تحت فشارخون بالا قرار گیرند، به ویژه در موارد افزایش حاد فشارخون، نکروز فیبرینوئید شریانی می‌تواند باعث انسداد مناطقی از کوریوکاپیلاری‌ها شود. کوروئیدوپاتی ناشی از فشارخون بالا در مسمومیت بارداری، بیماری‌های کلیوی، فنوکروموسیتوم و فشارخون بدخیم گزارش شده است.^۳ علاوه بر این، در موارد فشارخون بالا و کنترل نشده ممکن است تورم سر عصب بینایی به صورت دوطرفه رخ دهد (فشارخون بدخیم) که از موارد اورژانسی می‌باشد.

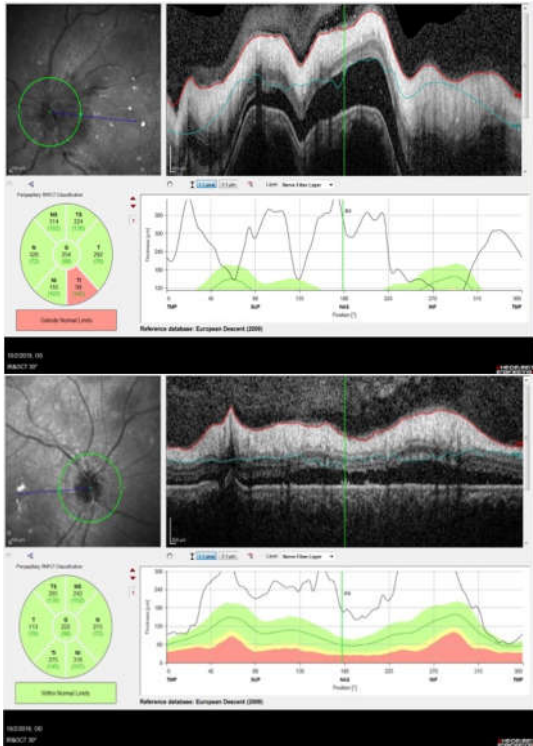
اهمیت رتینوپاتی ناشی از پرفشاری خون (به ویژه در مرحله ۴) از این جهت است که عدم تشخیص به موقع آن می‌تواند با عوارض متعدد برگشت ناپذیر چشمی همراهی داشته باشد و نشانه در خطر بودن حیات بیمار نیز می‌باشد. از آنجایی که علائم چشمی ممکن است اولین تظاهرات بیماری باشند، چشم‌پزشک نقش به‌سزایی در مدیریت صحیح بیمار و حفظ جان او دارد. هدف از معرفی بیمار زیر، گزارش و درس گرفتن از خطاهای احتمالی است که در برخورد با این بیماران ممکن است رخ دهد.

معرفی بیمار

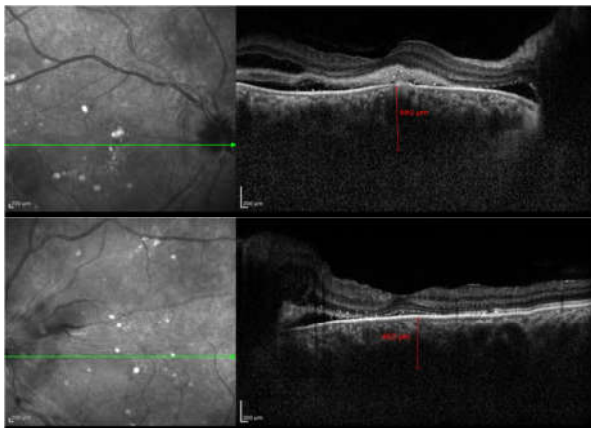
آقای ۳۱ ساله با شکایت از تاری دید هر دو چشم و سردرد شدید از یک ماه قبل به درمانگاه شبکیه بیمارستان لبافی‌نژاد ارجاع شد. علائم بیمار طی یک ماه اخیر به تدریج تشدید یافت. بیمار در کودکی دچار سندروم نفریتیک گشته که به دلیل نارسایی شدید و پیش‌رونده کلیه، ۹ سال قبل تحت عمل پیوند کلیه قرار گرفته بود. طی این سال‌ها، عملکرد کلیه مناسب بوده و تحت درمان با داروهای ضد فشارخون و لووتیروکسین بوده است، ولی طی ماه‌های اخیر دوباره علائم نارسایی کلیه در ایشان عود کرد به طوری که کاندیدای تکرار پیوند کلیه شد. وی سابقه خانوادگی بیماری چشمی را ذکر نمی‌کرد. شروع علائم چشمی به صورت کاهش مختصر بینایی و سردرد شدید بود که در ابتدا به متخصص مغز و اعصاب مراجعه نمود و با تشخیص احتمالی افزایش ایدیوپاتیک فشار داخل جمجمه، ۳ نوبت تحت پونکسیون مایع مغزی - نخاعی قرار گرفت که در هر ۳ نوبت، فشار مایع مغزی - نخاعی طبیعی بود. یک هفته قبل از مراجعه به این مرکز نیز به دلیل افت پیش‌رونده بینایی به یک چشم‌پزشک مراجعه نمود که با تشخیص احتمالی سندرم Vogt-Koyanagi-Harada تحت درمان با پالس متیل پردنیزولون به میزان ۳ گرم قرار گرفته و به دنبال آن درمان با ۵۰ میلی گرم پردنیزولون خوراکی در روز ادامه یافت ولی بهبودی در علائم بیمار حاصل نشد.

در معاینه ظاهری، بیمار بدحال به نظر می‌رسید و صورتی پف‌آلود به همراه تورم اطراف چشم‌ها مشاهده می‌شد. دید اصلاح شده بیمار در چشم راست ۱/۱۰ و در چشم چپ ۶/۱۰ بود و مردمک مارکوس‌گان نداشت. معاینه اتاפק قدامی طبیعی بود و شواهدی به نفع وجود التهاب شامل سلول در اتاق قدامی و یا زجاجیه قدامی و هم‌چنین چسبندگی خلفی مشاهده نشد. فشار هر دو چشم در حد ۱۳ میلی‌متر جیوه بود. در معاینه اتاפק خلفی، ادم دیسک در هر دو چشم، تنگی شریان‌های شبکیه و گشادشدگی به همراه پیچ‌خوردگی (تورتوزیتی) وریدهای شبکیه، خون‌ریزی‌های نقطه‌ای داخل شبکیه، نواحی متعدد ایسکمی در لایه‌های سطحی و عمقی شبکیه و هم‌چنین کوروئید، نواحی گرد و کوچک با تغییرات پیگمانتری به نفع ایسکمی‌های قدیمی

ضخامت سر عصب، رفلکتیویتی و مایع زیر شبکیه کاسته شده بود (تصویر ۵).

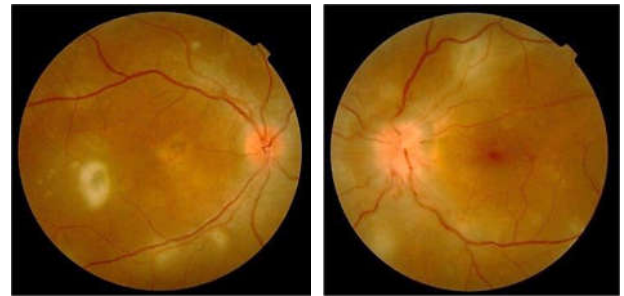


تصویر ۲- Peripapillary OCT از هر دو چشم که نشان‌دهنده افزایش رفلکتیویتی و ضخامت لایه فیبرهای عصبی و جداشدگی شبکیه حسی به نفع تورم دوطرفه سر عصب بینایی می‌باشد.



تصویر ۳- در تصویر SD-OCT از ماکولای چشم راست (تصویر بالا) جداشدگی اگزوداتیو شبکیه، تجمع مایع داخل شبکیه، تخریب لایه خارجی شبکیه به همراه یک ناحیه هایپررفلکتیو در زیر فووه آ (مشابه اسکار) مشاهده می‌شود. در تصویر مربوط به چشم چپ (تصویر پایین)، از هم‌گسیختگی لایه الیپزویید (Elipsoid zone) به همراه جداشدگی اگزوداتیو شبکیه نمایان است.

کورویید (Elschnig spot)، نواحی بزرگ جداشدگی اگزوداتیو شبکیه در ناحیه تحتانی، به صورت موضعی در قسمت فوقانی شبکیه مشهود بود (تصویر ۱). هیچ سلولی در زجاجیه وجود نداشت.

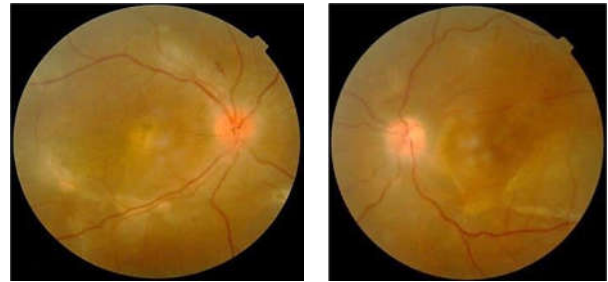


تصویر ۱- تصویر فوندوسکوپي هر دو چشم بیمار که در آن تورم دوطرفه سر عصب بینایی، باریک‌شدگی عروق شریانی، پرخونی و پریپیچ و خم‌دار شدن وریدها، ضایعات پراکنده و لوبوله زرد رنگ تحت شبکیه‌ای منطبق با نواحی ایسکمی کوریوکاپیلری که در بعضی نواحی به دلیل ازمان تغییرات هایپرپیگمانته پیدا کرده‌اند (Elschnig spot) به همراه نواحی از جداشدگی اگزوداتیو شبکیه مشهود است. (جداشدگی وسیع اگزوداتیو شبکیه در ناحیه تحتانی در تصاویر قابل مشاهده نمی‌باشد).

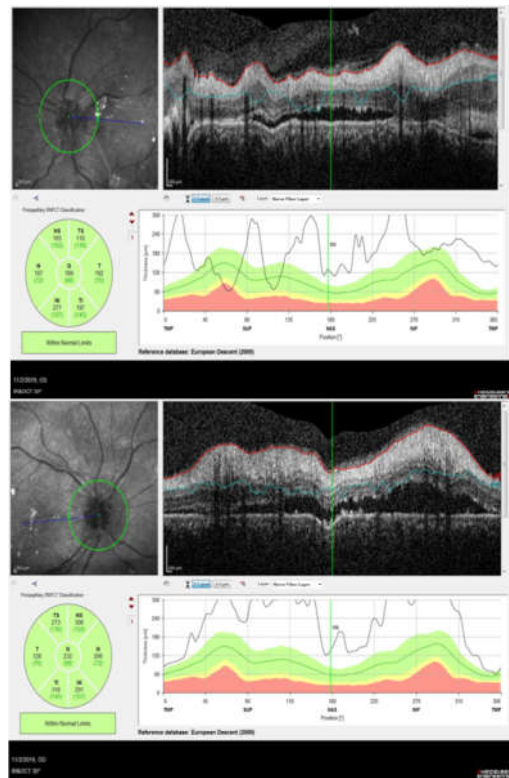
در OCT به عمل آمده از سر عصب بیمار، افزایش ضخامت سر عصب در کنار افزایش رفلکتیویتی کمپلکس سلول‌های گانگلیونی به همراه جداشدگی شبکیه از اپیتلیوم پیگمانته در هر دو چشم مشاهده شد (تصویر ۲). در OCT ماکولا نیز جداشدگی اگزوداتیو شبکیه به همراه تخریب لایه خارجی شبکیه نمایان بود (تصویر ۳). با توجه به شرح حال و یافته‌های بالینی، کوروییدوپاتی ناشی از پرفشاری خون به عنوان اولین تشخیص برای بیمار مطرح گشت و بیمار به طور اورژانس تحت مشاوره با همکاران متخصص داخلی قرار گرفت. در بررسی‌های اولیه، بیمار با توجه به فشارخون ۲۳۰/۱۱۰ میلی‌متر جیوه بستری گردید و اقدامات لازم در زمینه کنترل فشارخون و الکترولیت‌ها برای وی انجام گرفت. در معاینه پی‌گیری سه هفته بعد، حال عمومی بیمار و سردرد وی با بهبودی قابل توجه همراه بود. حدت بینایی بیمار در هر یک از چشم‌ها افزایش یافته بود (چشم راست ۲/۱۰ و چشم چپ ۸/۱۰) و در معاینه شبکیه، کاهش تورم سرعصب به همراه افزایش رنگ‌پریدگی، کاهش نواحی ایسکمیک در شبکیه و کورویید، تشکیل نواحی فیروز زیر شبکیه، Elschnig Spots و Siegrist Streaks و کاهش واضح جداشدگی اگزوداتیو شبکیه در هر دو چشم مشاهده شد (تصویر ۴). در OCT سر عصب، از میزان

این امر منجر به بروز ایسکی و قطع جریان خون در کوریوکاپیلرها می‌گردد که با توجه به ساختار شبکه عروق کوریوکاپیلری به شکل نواحی لوبوله زرد-قهوه‌ای رنگ در فوندوسکوپ می‌شوند. این نواحی با گذشت زمان دچار تغییرات هایپرپیگمانته در مرکز به همراه یک حاشیه هیپوپیگمانته می‌گردند که به اصطلاح Elschnig Spots نامیده می‌شوند و آرایش خطی این ضایعات در کنار یکدیگر در امتداد شرایین کرویید نمای بالینی Siegrist Streaks را ایجاد می‌کند. ایسکمی شدید و حاد عروق کوریوکاپیلری منجر به اختلال در عملکرد پمپاژ سلول‌های اپی‌تلیوم پیگمانته شبکه شده که با نواحی جدادگی شبکه حسی همراهی دارد. به همین دلیل نیز در فلورسئین آنژیوگرافی، ضایعات در ابتدا به صورت هیپوفلورسانس و سپس به صورت هایپرفلورسانس، که ناشی از نشت فلورسین در مراحل (فازهای) تاخیری می‌باشد، نمایان می‌شوند. برخلاف فلورسئین آنژیوگرافی، در آنژیوگرافی با ایندوسیانین سبز نواحی ایسکمی کوریوکاپیلری از ابتدا تا انتها به صورت هایپوفلورسانت دیده می‌شوند. هم‌پوشانی نمای بالینی کروییدوپاتی ناشی از پرفشاری خون که به صورت نواحی جدادگی سرور شبکه به همراه ضایعات تحت شبکه‌ای زرد-قهوه‌ای رنگ می‌باشد با دیگر بیماری‌های چشمی و هم‌چنین نادر بودن آن در مقایسه با رتینوپاتی ناشی از پرفشاری خون، از جمله مهم‌ترین عللی می‌باشند که باعث تاخیر در تشخیص به موقع این بیماری می‌شود، مشابه آنچه که برای بیمار ما رخ داد. جدادگی سرور شبکه ممکن است در زمینه التهاب داخل چشمی، بدخیمی، ناهنجاری‌ها و اختلالات عروقی، بعد از عمل جراحی، به صورت مادرزادی و یا ایدیوپاتیک نیز رخ دهد.^۴ بیمار مطرح شده در این گزارش نیز با تشخیص بیماری Vogt-Koyanagi-Harada (VKH) تحت درمان قرار گرفته بود. VKH یک بیماری التهابی سیستمیک با درگیری چشمی، عصبی و پوستی است که در اثر واکنش ایمنی به آنتی‌ژن‌های سلول‌های ملانین ایجاد می‌شود.^۵ این بیماری به طور معمول زنان جوان را درگیر می‌کند و ویژگی بارز آن وجود جدادگی شبکه سرور دوطرفه و بیش‌تر در ناحیه ماکولا به همراه درگیری سر عصب بینایی و درجات متغیری از التهاب زجاجیه می‌باشد.

کوریوتینوپاتی ناشی از پرفشاری خون به همراه جدادگی سرور شبکه در مبتلایان به فشارخون بدخیم^۶، پره‌اکلامپسی^۷، سندرم HELLP (همولیز، افزایش آنزیم‌های کبدی و افت پلاکت خون) در دوران بارداری^۸، فشارخون بالای ریوی^۹، بیماری Castleman^{۱۰} و هم‌چنین مواردی مشابه بیمار ما نیز^{۱۱-۱۲} گزارش



تصویر ۴- تصویر فوندوسکوپ هر دو چشم سه هفته پس از کنترل فشارخون بیمار که نمایانگر کاهش تورم دوطرفه سر عصب بینایی به همراه بروز تغییرات آتروفی، از بین رفتن نواحی جدادگی اگزوداتیو شبکه و محو شدن مناطق لوبوله ایسکی کرویید در کنار تغییرات پیگمانتری (Elschnig Spots و Siegrist Streaks) می‌باشد. علاوه بر این، در ناحیه فووه آ در چشم راست اسکار تشکیل شده است.



تصویر ۵- Peripapillary OCT از هر دو چشم به فاصله سه هفته از کنترل فشارخون که در آن کاهش رفلکتیویتی و ضخامت لایه فیبرهای عصبی به همراه بهبود جدادگی اگزوداتیو شبکه مشاهده می‌شود.

بحث

کوریوتینوپاتی ناشی از پرفشاری خون به طور عمده در افراد جوانی که به صورت حاد دچار افزایش فشارخون می‌گردند، مشاهده می‌شود. زمانی که فشارخون به طور ناگهانی از آستانه خودتنظیمی آرتریول‌ها در کرویید فراتر رود، عروقی که خاصیت انعطاف‌پذیری دارند دچار انقباض و نکروز فیبرینویدی می‌شوند.

شده است.

بینایی به همراه جداشدگی اگزوداتیو شبکیه بروز کنند ولی نکته مهم، نحوه برخورد با این بیماران و در اولویت قرار دادن تشخیص‌های تهدیدکننده حیات بیمار و یا عضو می‌باشد.

نتیجه‌گیری

طیفی از بیماری‌ها ممکن است با نمای بالینی تورم سر عصب

منابع

- Grosso A, Veglio F, Porta M, et al. Hypertensive retinopathy revisited: some answers, more questions. *Br J Ophthalmol* 2005;89:1646-54.
- Tso MO, Jampol LM. Pathophysiology of hypertensive retinopathy. *Ophthalmology* 1982;89:1132-45.
- Kishi S, Tso MO, Hayreh SS. Fundus lesions in malignant hypertension: I. A pathologic study of experimental hypertensive choroidopathy. *Arch Ophthalmol* 1985;103:1189-97.
- Anand R, Tasman WS. Nonrhegmatogenous retinal detachment. *Retina: Elsevier*; 2006: 2121-41.
- Moorthy RS, Inomata H, Rao NA. Vogt-koyanagi-harada syndrome. *Surv Ophthalmol* 1995;39:265-92.
- Shukla D, Ramchandani B, Vignesh TP, et al. Localized serous retinal detachment of macula as a marker of malignant hypertension. *Ophthalmic Surg Lasers Imaging* 2010 Mar 9;1-7.
- Day H, Burns J, Bosio P. A case of bilateral serous retinal detachments in severe pre-eclampsia. *Journal of obstetrics and gynaecology. J Institute Obstetrics and Gynaecology* 2008;28:534-5.
- Sánchez-Sevila J, Martínez-Rubio M, López-Meca I, et al. Exudative retinal detachment and primary pulmonary hypertension. *Archivos de la Sociedad Española de Oftalmología (English Edition)* 2013;88:189-92.
- Liu DT, Shields JA, Li C, et al. Hypertensive choroidopathy in Castleman's disease. *Graefe's Archive for Clinical and Experimental Ophthalmology* 2011;249:1901-3.
- Hirano Y, Yasukawa T, Ogura Y. Bilateral serous retinal detachments associated with accelerated hypertensive choroidopathy. *Int J Hypertens* 2010 Sep 1;2010:964513.
- Villalba-Pinto L, Hernández-Ortega MÁ, De Los Mozos FJL, et al. Massive bilateral serous retinal detachment in a case of hypertensive chorioretinopathy. *Case Reports in Ophthalmology* 2014;5:190-4.
- Kartikasari ID, Dewi NA, Metita M, et al. Bilateral exudative retinal detachment due to hypertensive retinopathy and choroidopathy in young patient with chronic kidney disease. *Int J Ret* 2018;1:33-36.